



TÍTULO

TRATAMIENTO DE LAS ÚLCERAS VENOSAS

AUTOR

Ricardo Muñoz García

Esta edición electrónica ha sido realizada en 2017

Tutor	Enrique Melguizo Madrid
Curso	<i>Máster Universitario en Flebología y Linfología (2015/16)</i>
ISBN	978-84-7993-770-6
©	Ricardo Muñoz García
©	De esta edición: Universidad Internacional de Andalucía
Fecha documento	2016



Reconocimiento-No comercial-Sin obras derivadas

Usted es libre de:

- Copiar, distribuir y comunicar públicamente la obra.

Bajo las condiciones siguientes:

- **Reconocimiento.** Debe reconocer los créditos de la obra de la manera especificada por el autor o el licenciadore (pero no de una manera que sugiera que tiene su apoyo o apoyan el uso que hace de su obra).
- **No comercial.** No puede utilizar esta obra para fines comerciales.
- **Sin obras derivadas.** No se puede alterar, transformar o generar una obra derivada a partir de esta obra.
- *Al reutilizar o distribuir la obra, tiene que dejar bien claro los términos de la licencia de esta obra.*
- *Alguna de estas condiciones puede no aplicarse si se obtiene el permiso del titular de los derechos de autor.*
- *Nada en esta licencia menoscaba o restringe los derechos morales del autor.*

TRATAMIENTO DE LAS ÚLCERAS VENOSAS

Ricardo Muñoz García
Cirujano Cardiovascular

Tutor del trabajo: Dr. Enrique Melguizo Madrid
Máster en flebología y linfología 2015/2016

RESUMEN

El tratamiento de las úlceras venosas, conlleva una ardua tarea, para el personal sanitario. La insuficiencia venosa provocada por una trombosis, una alteración en el sistema valvular o un fallo en la bomba muscular provoca que sobre las extremidades inferiores aparezca una hipertensión venosa. Se revisa el mecanismo fisiopatológico que finaliza en la úlcera venosa; la hipertensión venosa y la predisposición genética son las dos causas fundamentales de la aparición de la úlcera venosa. El mecanismo último de cómo y porque se forma una úlcera, continua siendo objeto de debate; veremos las diferentes teorías que se han formulado a lo largo de la historia.

El tratamiento fundamental, es la prevención de la úlcera. El tratamiento conservador se basa en modificar el estilo de vida de los pacientes; la terapia compresiva (junto con apósitos adecuados para el tipo de úlcera) y los fármacos que ayudan al proceso de cicatrización tiene un papel más activo cuando la úlcera aparece. Se verá que actualmente la sulodexida es uno de los medicamentos más modernos y con resultados prometedores. Tradicionalmente se han tratado con fármacos derivados flavonoides, así como con ácido acetilsalicílico.

En esta revisión se verán diferentes técnicas quirúrgicas sobre la insuficiencia venosa crónica; métodos tradicionales, como es la safenectomía clásica y otros más modernos como es la cirugía mediante láser de diodo o radiofrecuencia. Las técnicas más novedosas, como es el tratamiento endovascular mediante sellado con pegamento también tendrán lugar en esta revisión.

Existen tratamientos alternativos para cuando todos los métodos fracasan, o para úlceras refractarias, como son los injertos de piel sobre úlceras, factores de crecimiento, así como el tratamiento con ozono que se ha visto que tiene resultados muy esperanzadores sobre el tratamiento de la úlcera venosa.

ÍNDICE

1. Introducción	4
2. Fisiopatología de la úlcera venosa	5
3. Tratamiento conservador	10
3.1. Modificar el estilo de vida	10
3.2. Terapia compresiva	11
3.3. Fármacos	13
3.3.1. Flavonoides	13
3.3.2. Ácido Acetilsalicílico	15
3.3.3. Pentoxifilina	15
3.3.4. Sulodexida	16
3.3.5. Antibióticos	17
4. Tratamiento quirúrgico	18
4.1. Desbridamiento de la úlcera	18
4.2. Cirugía de la insuficiencia venosa	18
4.2.1. Safenectomía	19
4.2.2. Cura CHIVA	19
4.2.3. Tratamiento endovascular	20
5. Tratamiento conservador <i>versus</i> tratamiento quirúrgico	22
6. Tratamiento alternativos para la úlcera venosa	23
6.1. Injertos de piel	24
6.2. Factores de crecimiento	25
6.3. Terapia de electroestimulación	25
6.4. Terapia de presión negativa	25
6.5. Ozono	26
6.6. Oxígeno hiperbárico	27
7. Conclusión	28
8. Bibliografía	30

1. INTRODUCCIÓN.

Las úlceras venosas son una afectación frecuente e importante, que afecta a una parte no desdeñable de la población y suponen un gasto importante en recursos económicos.

El tratamiento de las úlceras venosas supone un abordaje multidisciplinar y muchas veces el seguimiento estricto de los pacientes por parte de un equipo médico especializado.

En este trabajo intentaremos entender cual es el mecanismo fisiopatológico que produce la insuficiencia venosa para que termine apareciendo la tan temida úlcera venosa, que supone, para el paciente y para el personal sanitario, un problema importante.

Describiremos diferentes tratamientos, haciendo referencia al cambio de estilo de vida, que es el más importante de todos, puesto que sin una colaboración activa por parte del paciente, todos nuestros esfuerzos como personal sanitario se verán abocados al fracaso.

La terapia compresiva, pilar fundamental para la curación, acompañada de procedimientos tópicos, no siempre adecuados para el tipo de úlcera, harán un buen compañero de viaje de los diferentes fármacos que puede ayudar a disminuir la hipertensión venosa, principal causante de la no cicatrización de las úlceras.

Revisaremos las técnicas quirúrgicas clásicas y las más modernas, como es el *Venaseal*TM.

Compararemos diferentes tratamientos, viendo cual puede ayudarnos según el medio en que nos encontremos. Dependiendo de las técnicas que tengamos a nuestro alcance, ya que existen terapias que suponen la cooperación de diferentes profesionales o que por el mero hecho que son terapias donde se invierte mucho dinero, tendremos que elegir entre unas y otras.

En un último punto veremos *tratamientos alternativos*, tratamientos incipientes y que no se aplican o no sé pueden aplicar en todos los lugares, como podría ser el tratamiento con ozono y con oxígeno hiperbárico, ya que algunos están siendo evaluados.

Un tratamiento adecuado para cada paciente puede suponer un ahorro importante en recursos, y lo que es más importante, una curación para pacientes que sufren este tipo de úlceras durante periodos muy largos, considerándose patologías crónicas.

2. FISIOPATOLOGÍA DE LA ÚLCERA VENOSA.

Las úlceras venosas representan la complicación más grave de la insuficiencia venosa crónica. Se definen como una pérdida de sustancia dermoepidérmica de las partes declives de la pierna, que no cicatriza espontáneamente y tiene una gran tendencia a la recidiva.

Se cree que entre el 5% y el 8% de la población mundial sufren insuficiencia venosa crónica, y que aproximadamente 1% desarrolla úlceras venosas [1]. Las úlceras venosas tienen una recurrencia en torno al 54%-78% [2]. En Europa se estima un gasto del 1% al 2% del total destinado a la sanidad [1]. El pico donde aparecen más úlceras suele ser entre los 60 y 80 años, siendo previo a los 60 años cuando suele aparecer una úlcera por primera vez [3].

En lo que respecta a su localización, si bien pueden aparecer en cualquier zona del tercio distal de la extremidad inferior, en el 90% de los casos se localiza en la cara lateral interna, zona supramaleolar (figura 1), zona pre-tibial y en la cara lateral externa de la pierna.

Su desencadenante más habitual es un traumatismo sobre la lesión pre-ulcerosa, aunque con cierta frecuencia se inicia de forma espontánea sobre ésta zona.

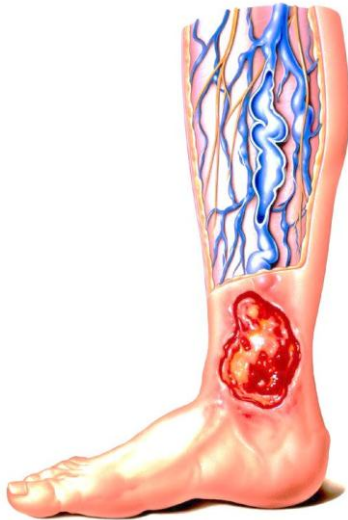

Figura 1: Úlcera supramaleolar

El sistema venoso de los miembros inferiores se compone por las venas del sistema superficial y el profundo y por las venas perforantes. El sistema venoso superficial (figura 2) se comunica a través de las venas perforantes con el profundo (figura 3). La dirección del flujo sanguíneo siempre debe ser en sentido ascendente y del sistema superficial al profundo. Para que no exista una insuficiencia en los sistemas, éstos se ayudan de válvulas que evitan que el flujo tome un sentido opuesto. La incompetencia del sistema valvular favorece la aparición de las úlceras

venosas, se ha visto que la incompetencia de las válvulas de la vena safena interna provoca entre un 25% y 50% de las úlceras venosas. Estudios recientes refieren la relación entre la función valvular de las pequeñas venas intracutáneas y las úlceras venosas de las piernas [4].

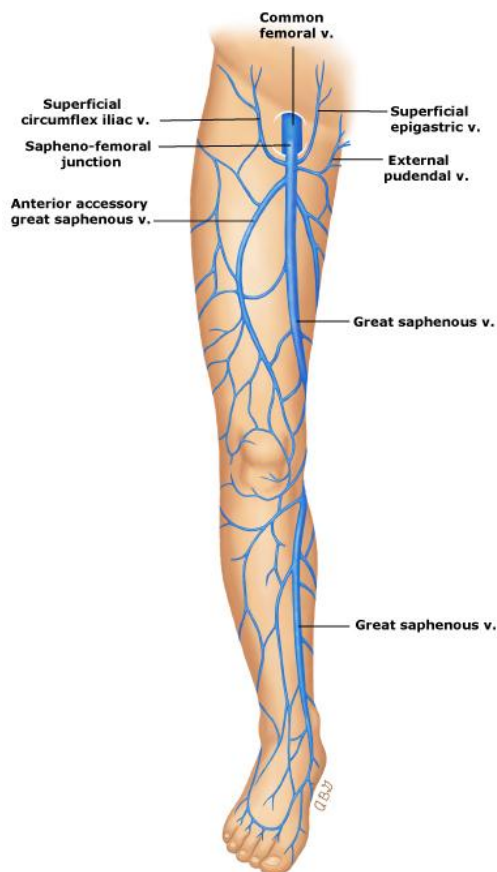


Figura 2. Sistema venoso superficial

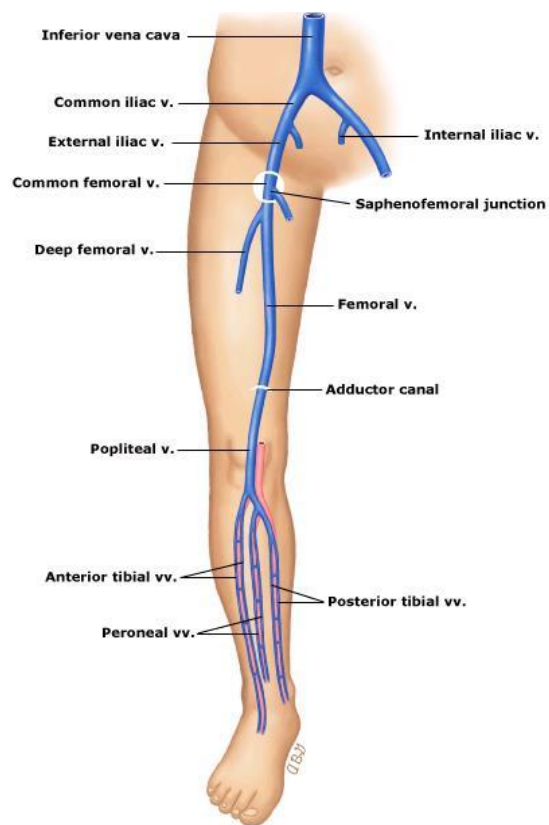


Figura 3. Sistema venoso profundo.

Cuando existe obstrucción al flujo sanguíneo venoso puede llegar a ocurrir un síndrome postrombótico, que ayuda a que aumente la hipertensión venosa, y como consecuencia favorezca la aparición de úlceras venosas. Marson realizó un estudio donde encontró que el 40% de los pacientes con úlceras venosas tenían historia de trombosis venosa profunda y tenían más del 80% de obstrucción en las venas ilíacas [5].

La “bomba muscular” ayuda a que el flujo sanguíneo sea en sentido ascendente con cada contracción muscular, en el momento que la contracción muscular desaparece o la masa muscular del sujeto es pobre, hace que la velocidad de la sangre sea menor al ascender, contribuyendo a que aumente la hipertensión venosa en los miembros inferiores.

En los pacientes con insuficiencia venosa estos procesos no ocurren, esto se debe a diferentes factores, como pueden ser: el sedentarismo, disfunción valvular, trombosis, ausencia de algunos componentes de causa genética

Las úlceras venosas son la culminación de una compleja cascada celular que viene favorecida por una predisposición genética y la hipertensión venosa. Esta hipertensión venosa se trasmite a través del sistema venoso de las extremidades inferiores; como la hipertensión venosa provoca la úlcera venosa, continua siendo un misterio [1].

A lo largo de la historia han aparecido diferentes teorías para explicar el mecanismo de la insuficiencia venosa, como es la *teoría de estasis venosa*, Homans declaró, “*el sobrestiramiento de las paredes venosas y la destrucción de las válvulas de las que depende este mecanismo, principalmente produce un grado de estasis de la superficie, que evidentemente, interfiere con la nutrición de la piel y los tejidos subcutáneos...por lo tanto, se espera que en la piel que está bañada bajo presión por la sangre venosa estancada se formen heridas permanentes abiertas o úlceras*”[6]. Esto llevó a buscar una relación entre la hipoxia, el flujo sanguíneo estancado y el desarrollo de la insuficiencia venosa crónica; Blalock especuló que esta observación podía ser un reflejo del flujo venoso mayor más que del estancamiento. Otra fue la *teoría de la fístula arteriovenosa*, formulada por Pratt [7], que informó que el

aumento del flujo venoso en los pacientes con insuficiencia venosa crónica podría observarse clínicamente. Atribuyó el desarrollo de la úlcera venosa a la presencia de conexiones arteriovenosas y acuñó el término de *varices arteriales*; desarrolló la hipótesis de que el aumento del flujo venoso desviaba la sangre rica en nutrientes y en oxígeno fuera del plexo dérmico, creando áreas de isquemia e hipoxia y produciendo úlceras venosas; ésta teoría nunca se ha demostrado con pruebas objetivas. Una tercera teoría fue la del *bloqueo de la difusión*, Burnand y cols. [8] observaron que la hipertensión venosa estaba asociada a un número alto de capilares en la dermis de los pacientes con insuficiencia venosa crónica; realizaron una hipertensión inducida y demostraron un aumento del número de capilares, fue uno de los primeros estudios para demostrar un efecto directo de la hipertensión venosa sobre la microcirculación venosa. Coleridge Smith y cols. [9] propusieron la teoría del *atrapamiento de los leucocitos*, ésta postula que los neutrófilos circulantes quedan atrapados en la microcirculación venosa debido a la hipertensión venosa; el flujo lento, produce hipoxia y activación de los neutrófilos, éstos producen desgranulación de los metabolitos tóxicos con la lesión celular endotelial consiguiente, la perfusión capilar heterogénea resultante altera el flujo sanguíneo de la piel y la lesiona en el futuro.

En 1988, Thomas y cols. [10] observaron un descenso del número de leucocitos en los pacientes con úlceras venosas, y concluyeron que se debía a los leucocitos atrapados en la microcirculación venosa debido a la hipertensión venosa. Especularon que los leucocitos atrapados podían activarse, produciendo la liberación de metabolitos tóxicos que lesionan la microcirculación y la piel que está encima. Scott y cols. [11] observaron que en los pacientes con varices primarias, lipodermatoesclerosis y úlceras curadas, había una mediana de 6, 45 y 217 leucocitos por mm^3 , respectivamente.

Los mecanismos que regulan la actividad de los leucocitos, la función de los fibroblastos y las alteraciones de la matriz extracelular dérmica se investigaron en la década de los noventa. La insuficiencia venosa crónica es una enfermedad inflamatoria crónica, debido a una lesión sostenida y persistente, secundaria a la hipertensión venosa. Se ha creado la hipótesis de que la lesión primaria es la extravasación de moléculas (fibrinógeno y $\alpha 2$ -macroglobulina), y eritrocitos dentro del intersticio dérmico [12]. Los productos de degradación de los eritrocitos y las

proteínas dérmicas son quimioatrayentes potentes y posiblemente representan la señal inflamatoria crónica subyacente inicial responsable del reclutamiento leucocitario.

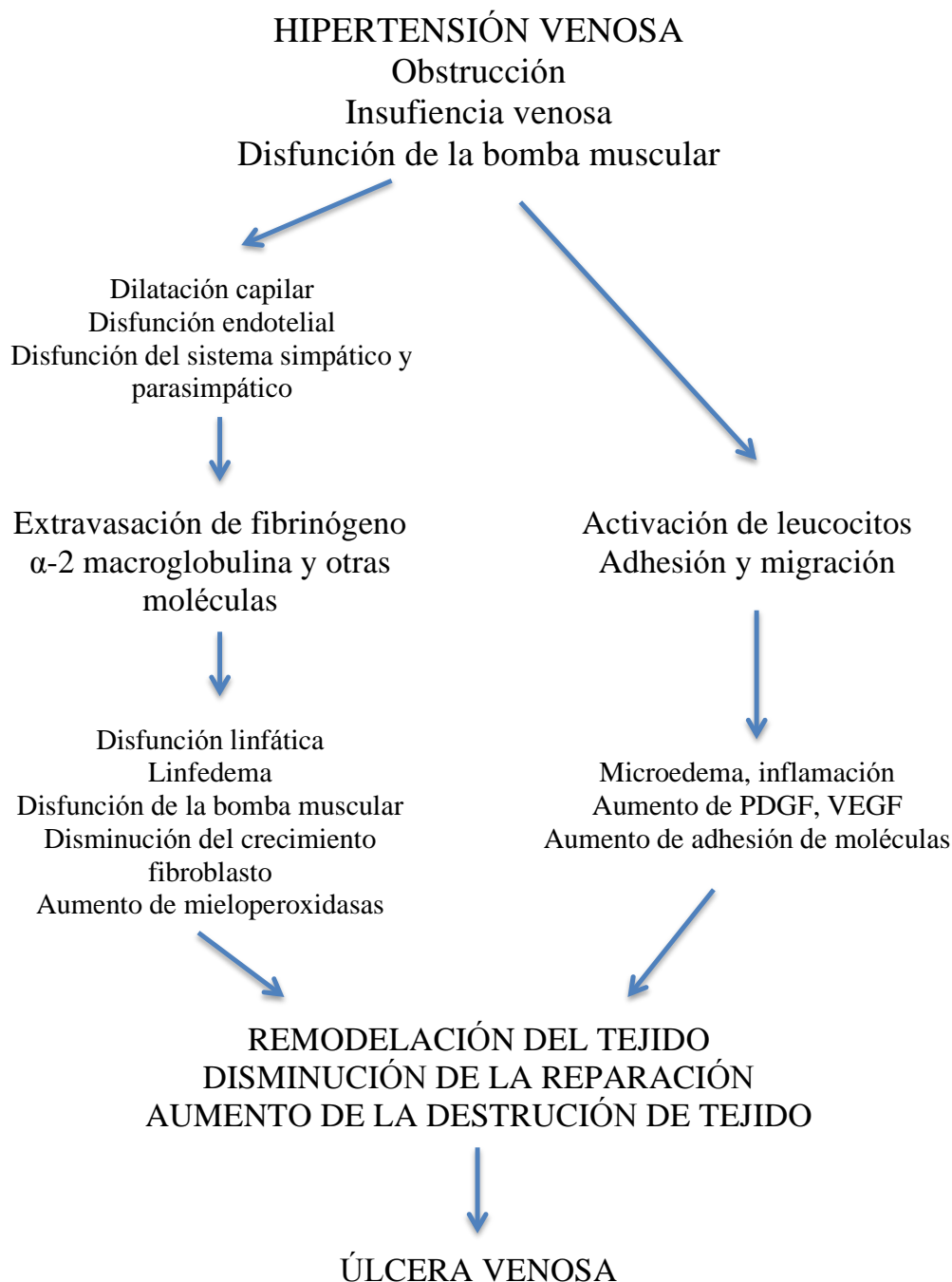


Figura 4: Fisiopatología de la úlcera venosa, esquema representativo sobre los diferentes mecanismos que interfieren en la aparición de la úlcera.

Existen diferentes alteraciones genéticas que pueden provocar un aumento en

la prevalencia de las úlceras venosas. Se ha visto que la deficiencia del factor XIII (gen F13A1) provoca un retraso en la cicatrización de heridas, debido a que este factor interviene en el proceso de formación de fibrina [13]. El gen de la hemocromatosis (HFE) provoca una deficiencia en el metabolismo del hierro, lo que hace una exacerbación de las úlceras venosas [14]. El receptor 2 del factor de crecimiento de los fibroblastos, es importante para la curación de las heridas, un polimorfismo de este factor de crecimiento puede provocar que las úlceras venosas no cicatricen [15].

3. TRATAMIENTO CONSERVADOR

El tratamiento de la úlcera venosa puede venir por varias puntos. Uno de ellos podríamos llamarlo tratamiento “conservador” o médico. En este trabajo vamos a incluir en este apartado: el estilo de vida, la terapia compresiva, los diferentes tipos de apósitos y fármacos que puedan actuar sobre las úlceras.

3.1. Modificar el estilo de vida:

El primer punto que debemos abordar para el tratamiento de las úlceras en los miembros inferiores, sea cual sea la causa, la forma, la fase de la úlcera venosa, es actuar o intentar cambiar el estilo de vida del paciente. En esto nos basamos en varios puntos: evitar un ejercicio vigoroso, realizar una actividad física moderada, elevar las piernas y disminuir el peso.

Diferentes estudios nos indican que la prevalencia de las úlceras venosas, así como en fases avanzadas de la insuficiencia venosa se asocian una pobre actividad física [16]. Roaldsen observó que la dorsiflexión del tobillo reducía significativamente las úlceras activas y sobretodo el dolor de éstas [17].

La elevación de las piernas ayuda al retorno venoso reduciendo el edema y mejorando la microcirculación cutánea [18]. También se ha observado un aumento de la saturación de oxígeno transcutáneo en pacientes con úlceras venosas. Las recurrencias de las úlceras disminuyen si se asocian a un terapia compresiva con elevación de los miembros inferiores de unos 33 minutos por día [19].

3.2.Terapia compresiva.

La terapia compresiva es esencial para el tratamiento de la insuficiencia venosa, así como de la curación de las úlceras venosas. El objetivo final de esta terapia es la de atenuar el factor más importante como es la insuficiencia venosa que provoca la hipertensión venosa. Lo mayores cambios hemodinámicos los podemos ver con compresiones entre 35-45 mm Hg [20]. Todos aquellos pacientes con un índice tobillo/brazo <0.8 deberían quedar excluidos de una compresión fuerte. Estudios experimentales han documentado un aumento en la microcirculación cutánea; favoreciendo el drenaje linfático, aumentando la densidad capilar y los niveles de oxígeno transcutáneo [21].

También actúa a nivel celular, disminuyendo los niveles de factor de necrosis tumoral- α y el factor de crecimiento endotelial; esto se ha observado en pacientes con úlceras activas tratados con vendajes compresivos de cuatro capas [22]; la compresión provoca una disminución en el número de citoquinas y un aumento de interleukina 1 α , que es un inhibidor del efecto inflamatorio de la interleukina 1 β [23].

Se han descrito varios sistemas de compresión, a continuación veremos diferentes tipos.

Quizás el más común y fácil de usar por los pacientes sean las medias de compresión. Se empezaron a desarrollar en los años 50. Podemos encontrar diferentes tipos de compresión:

- Clase 1: 10-15 mm Hg
- Clase 2: 20-30 mm Hg
- Clase 3: 30-40 mm Hg
- Clase 4: 40-50 mm Hg

Las medias de clase 3 han demostrado ser efectivas en fases avanzadas de la insuficiencia venosa (C4-C6) [16]. Diferentes estudios, han demostrado la eficacia en el tratamiento con medias de compresión *versus* no-medias de compresión; relacionando la cicatrización de la úlcera, el tiempo de curación y la recurrencia de la úlcera [24].

Una revisión de la Cochrane [25], que incluyó 979 pacientes, demostró una reducción en la recurrencia de las úlceras de una manera significativa en el grupo tratado con compresión. En un estudio similar, con una muestra de 300 pacientes, obtuvieron resultados similares comparando pacientes con medias de compresión de la clase 2 Vs clase 3, con un seguimiento a los 5 años. Otro estudio con seguimiento a 3 años, obtuvo tasas bajas en la recurrencia de úlceras tras un tratamiento con compresión fuerte. Los autores de la revisión de la Cochrane, concluyeron que aunque la compresión es extremadamente importante en la prevención de la recurrencia de las úlceras, había conflictos en los resultados sobre que grado de compresión era el óptimo.

En otros estudios no se ha observado diferencia entre una compresión de 30-40 mm Hg *versus* vendajes compresivos, en lo que se refiere a la curación de la úlcera, tiempo de curación y recurrencia de la úlcera [24]. Si se ha visto que una compresión fuerte es superior a los vendajes en cuanto a curación de la úlcera. En un metaanálisis, donde analizaron 692 pacientes en 8 estudios prospectivos, el tiempo de curación se ha visto que es más rápido en los pacientes con medias de compresión que en los pacientes con vendajes compresivos [26].

Prendas de compresión no-elásticas como pueden ser *Circaid*® , garantizan un nivel de presión constante y presentan un sistema fácil de poner y quitar. Son efectivas en la reducción del edema y en promover el retorno venoso [27]. Estos sistemas estarían indicados para aquellos paciente que no toleran, o no quieren llevar medias de compresión, ya que este sistema resulta más sencillo de poner gracias a sus bandas de velcro.

El vendaje con *Unna bota* lo desarrolló por primera vez el alemán Paul Gerson, y consiste en un vendaje multicapa elástico, impregnado en una mezcla de glicerina, gelatina, óxido de zinc y sorbitol. Tiene tasa de curación del 91% en un estudio sobre 998 pacientes tratados en un periodo de 15 años [28]. Este tipo de vendaje se ha visto que es superior en términos de curación cuando se compara con terapias no compresivas [29].

TIPO DE APÓSITO	MARCA	POSOLOGÍA	INDICACIÓN
Hidrocoloide	Comfeel Suprasorb Duoderm	1 aplicación cada 2-7 días, sin apósito secundario	Úlcera con exudado medio
Apósitos hidrocelular o de espuma	Allevyn Cellsorb Mepilex Border Biatain	1 aplicación cada 2-7 días, sin apósito secundario	Úlceras con exudado severo, con tejido de granulación
Alginatos	Algosteril, Melgisorb	1 aplicación cada 1-2 días, con apósito secundario	Úlceras infectadas Úlcera hemorrágica Exudado severo
Hidrogel	Duoderm hidrogel Hydrosorb Hypergel	1 aplicación cada 1-2 días, con apósito secundario	Úlceras necróticas, úlceras secas
Hidrofibras	Aquacel	1 aplicación cada 1-2 días, con apósito secundario	Úlceras infectadas Exudado severo
Mallas impregnadas	Adaptic Urgotul Mepitel	1 aplicación cada 1-7 días, con apósito secundario	Úlceras con exudado medio
Apósitos con ácido hialurónico	Hyalgan Ialuset crema	1 aplicación cada 1-7 días, con apósito secundario	Úlceras con exudado medio
Apósitos con carbón	Actisorb Ag Carboflex	1 aplicación cada 1-7 días, con apósito secundario	Úlceras con olor fétido
Apósitos con plata	Acticoat, Ag Urgotul S Ag	1 aplicación cada 1-3 días, con apósito secundario	Úlceras infectas Úlceras con olor fétido
	Biatain Ag Cellsorb Ag	1 aplicación cada 1-7 días	Úlceras infectas Úlceras con olor fétido
	Aquacel Ag Ialuset plus	1 aplicación cada día con apósito secundario	Úlceras exudativas
Apósitos con proteasas	Promogran Cellostar	1 aplicación cada 2-7 días con apósito secundario	Úlceras con dificultad para curar
Apósitos con parafina	Grassolind neutral Jolente,	1 aplicación cada 2 días	

Tabla 1: Apósitos y marcas comerciales para diferentes tipos de úlceras

La *compresión neumática intermitente*, emplea una bomba de aire para inflar y desinflar una bolsa hermética envuelta alrededor de la pierna. Nelson et al. [30] en una revisión, con un total de 367 pacientes, observó un claro beneficio de la terapia

compresiva intermitente *versus* terapia con apósitos; no obstante no se obtuvieron beneficios cuando se comparaba esta terapia con la terapia compresiva sola.

Los vendajes compresivos se pueden dividir en, vendaje de una sola capa o multicapa. La presión que puede llegar a tener puede ser mayor a 60 mm Hg. El beneficio de los vendajes viene determinado cuando se asocian a los apósitos, ya que se ha comprobado que tiene una mayor tasa de curación cuando se asocia un apósito con vendaje, que solamente el apósito [31].

Los apósitos o parches para el tratamiento de las úlceras deben estar en íntima relación con la terapia compresiva. El tipo de parche o apósito va a depender del tipo de úlcera, si existe inflamación peri-úlcera o si hay o no infección. A continuación se muestra una tabla donde aparecen diferentes tipos de apósitos y sus indicaciones.

3.3. Fármacos

El principal objetivo de los fármacos es el de mitigar la respuesta inflamatoria que produce la hipertensión venosa. Veremos a continuación una serie de fármacos que se han relacionado con la curación de la úlceras venosas, así como también analizaremos el uso de antibióticos sistémicos.

3.3.1. Flavonoides:

La fracción purificada y micronizada de los flavonoides (FPMF) es una combinación de diosmina micronizada y flavonoides. Sus propiedades farmacológicas se basan en su actividad antiinflamatoria con la inhibición de los granulocitos y la infiltración de los macrófagos en el parénquima venoso [32]. En modelos animales se ha comprobado como reduce la adhesión leucocitaria y la migración en el tejido valvular, la expresión de P-selectina y la apoptosis de las células endoteliales [33].

En un metaanálisis del 2005, Smith [34], con un total de 723 pacientes con úlcera activa, observó un incremento de la curación de las úlceras a los 6 meses en los pacientes tratados con FPMF más terapia compresiva frente a terapia compresiva solamente. También concluyó que una dosis de 500 mg dos veces al día, es suficiente para tratar úlceras de un tamaño entre 5 y 10 cm².

En una revisión de la Cochrane del 2013 [35] evaluaron los efectos clínicos de los flavonoides sobre la cicatrización, analizaron 9 estudios y concluyeron que aunque el cálculo general pareció mostrar un efecto considerable a favor de los flavonoides, el resultado debía interpretarse con cautela, ya que en la mayoría de los estudios se informaron de forma deficiente, y por lo tanto tuvieron un riesgo incierto de sesgo para la asignación al azar, la ocultación de la asignación, el cegamiento y los métodos para considerar los datos de resultado incompletos.

3.3.2. Ácido acetilsalicílico (AAS)

Se observó que una proporción más alta de úlceras venosas se curaba usando 300 mg al día de AAS. Se ha especulado que el AAS puede fomentar la curación de las úlceras disminuyendo la inflamación asociada o inhibiendo la función plaquetaria [36]. En las úlceras venosas hay más cantidad de COX-1 y COX-2 (enzimas ciclooxigenasa), esto puede ser la causa por lo que puede ser beneficioso para el tratamiento.

En 2016 se ha realizado una revisión por parte de la Cochrane, con el objetivo de evaluar el efecto beneficioso y perjudicial del tratamiento con aspirina [37]; se localizaron 62 estudios, se incluyeron dos ensayos clínicos aleatorizados con 300 mg al día, administrada con compresión frente a compresión y placebo o compresión sola. Indican que actualmente no hay pruebas suficientes para establecer conclusiones definitivas acerca de los efectos beneficiosos y perjudiciales de la aspirina oral en la cicatrización y la recurrencia de la úlcera venosa de la pierna. La calidad de las pruebas se disminuyó a la baja, debido al posible sesgo de selección y a la imprecisión debido al tamaño pequeño de la muestra; un ensayo con 20 pacientes en el Reino Unido y otro de 51 realizado en España. El número pequeño de participantes puede tener un beneficio real oculto, o un aumento de los efectos perjudiciales. No es posible establecer conclusiones acerca de los efectos beneficiosos y perjudiciales de la aspirina oral diaria como un complemento a la compresión en la cicatrización o la recurrencia de la úlcera venosa. Se necesitan más estudios de alta calidad en esta área.

3.3.3. Pentoxifilina

Es un fármaco hemorreológico, disminuye la adherencia de las células sanguíneas, inhibe la activación de los neutrófilos mediada por citosinas y disminuye la liberación de radicales libres superóxidos que se producen en la degranulación de los neutrófilos [38]. Reduce la deformabilidad de los eritrocitos e inhibe la agregación plaquetaria y formación de trombos [39].

En un estudio con pacientes con úlcera venosa activa tratados con pentoxifilina, una dosis de 1200 mg por día junto con apósito hidrocoloides Vs terapia compresiva solamente, se observó una significativa mejora en la curación de las úlceras en el grupo de los pacientes tratados con pentoxifilina [40].

También se ha observado en otra revisión del 2007, que la pentoxifilina tiene efecto beneficioso sobre la curación de las úlceras, tanto si se compara con placebo, o junto con terapia compresiva y comparada con terapia compresiva solamente.

3.3.4. Sulodexida

Es una glucosamina altamente purificada disponible en Europa y otras partes del mundo, pero no en Estados Unidos. Tiene un efecto antitrombótico y una actividad profibrinolítico, esto es gracias a su afinidad por los factores antitrombina III y heparina cofactor II [41].

Recientemente han aparecido varias revisiones sobre el efecto de la sulodexida en las úlceras de origen venoso. Uno de ellos [42], incluyó 4 ensayos clínicos, con un total de 463 pacientes; el metaanálisis de tres, indica un aumento de la proporción de úlceras completamente cicatrizadas con sulodexida como coadyuvante al tratamiento local (que incluye la atención de la herida y la terapia compresiva) en comparación con tratamiento local solo (tasa de cicatrización completa con sulodexida 49,4%, en comparación con 29,8% con tratamiento local solo). Debido al riesgo de sesgo que tiene, son de baja calidad. No está claro si la sulodexida se asocia con un aumento de los eventos adversos. Los autores concluyeron que la sulodexida puede aumentar la cicatrización de la úlcera venosa cuando se utiliza junto con el tratamiento a nivel local de la herida, aunque es probable que la conclusión se modifique por los estudios de investigación nuevos. La dosis estándar, la vía y la frecuencia de la sulodexida informadas en los ensayos no estuvieron claras.

Un estudio de Junio de 2016 [43] nos compara el tratamiento con sulodexida *versus* flavonoides. El objetivo es ver si el tratamiento con los dos fármacos juntos es mejor que el tratamiento con flavonoides solamente; para ello utilizaron una muestra de 70 pacientes, obtuvieron una tasa de curación del 100% en la semana 12 en el grupo tratado con sulodexida y en la semana 21 en el grupo control. Los autores concluyeron que el tratamiento combinado con ambos fármacos fue efectivo para acelerar la curación de las úlceras venosas.

3.3.5. Antibióticos

No hay evidencia sobre el beneficio del uso de antibióticos de forma rutinaria para la curación de las úlceras venosas [44]. El uso sistémico de antibióticos solamente debería utilizarse en aquellos casos en los que aparecen signos y síntomas de celulitis aguda, así como signos de infección en la úlcera venosa. La mayoría de las úlceras venosas están muy contaminadas con bacterias gram positivos y gram negativos (*Staphylococcus*, *Streptococcus*, *E. Coli*, *Proteus*, *Pseudomona*).

El uso rutinario de antibióticos en úlceras no complicadas no reduce la colonización bacteriana ni mejora las tasas de curación [45], sino que ayuda a que crezcan las resistencias antibióticas, y con ellos sea más complicado realizar una buena terapia.

Se deben reservar cuando aparezcan alguno de los siguientes signos y síntomas:

- Calor local
- Aumento del eritema peri-úlceras
- Linfangitis
- Aumento rápido del tamaño de la úlcera
- Fiebre

El tratamiento antibiótico debe ir en concordancia con el resultado extraído previamente en un cultivo. El tratamiento empírico debe ir dirigido a las bacterias tanto gram positivas como negativas, incluido *Pseudomona*.

4. TRATAMIENTO QUIRÚRGICO

En este apartado abordaremos diferentes actuaciones sobre la úlcera de una manera directa o indirecta, pero incluyendo tratamiento que requiera una participación activa por parte del cirujano.

4.1. Desbridamiento de la úlcera

El desbridamiento de la úlcera es un componente fundamental en su tratamiento. La presencia de tejido desvitalizado incrementa el riesgo de infección de la úlcera y de sepsis por parte del paciente, se reduce la tasa de curación de la úlcera y reduce la eficacia de los tratamientos tópicos y de los antibióticos sistémicos. El desbridamiento del tejido necrótico y fibrina en las úlceras venosas favorece la formación de tejido de granulación y ayuda a la re-epitelización.

La utilización de una mezcla eutéctica de anestésicos locales (MEAL) proporciona un alivio efectivo del dolor durante el desbridamiento de la úlcera venosa; sin embargo se desconoce el efecto del producto sobre la cicatrización de la úlcera [46].

En 2015 se analizaron varios ensayos clínicos [47] para determinar los efectos de diferentes métodos de desbridamiento *versus* ningún tratamiento sobre la tasa de desbridamiento y la cicatrización de la herida en las úlceras venosas; los autores concluyeron que existen pruebas limitadas que indican que la desbridación activa de una úlcera venosa de la pierna tiene una repercusión clínicamente significativa sobre la cicatrización. Comparaciones de diferentes agentes autolíticos mostraron resultados estadísticamente significativos para el número de heridas desbridadas.

4.2. Cirugía de la insuficiencia venosa crónica

La cirugía sobre la úlcera venosa propiamente dicha no se realiza, se actúa sobre la insuficiencia venosa. Explicaremos diferentes técnicas quirúrgicas que podemos utilizar sobre la insuficiencia venosa, ya sea provocada por el sistema venoso superficial, las venas perforantes o el sistema venoso profundo.

4.2.1. Safenectomía

Es la cirugía convencional de varices, también llamada “stripping”. Es la cirugía más clásica. Consiste en realizar una incisión a nivel del tobillo, mediante una anestesia general o raquídea, , justo anterior al maléolo interno; mediante una disección sencilla se localiza la vena safena interna. Se realiza una ligadura distal y se introduce un fleboextractor a través de la safena interna hasta llegar al cayado.

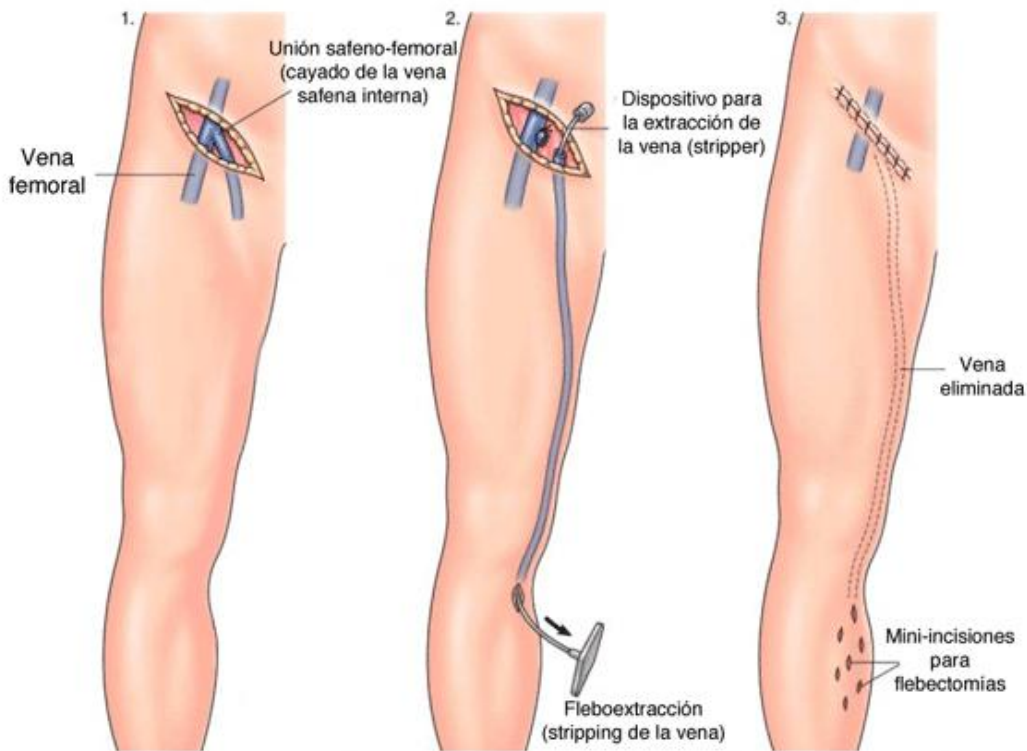


Figura 5: Safenectomía

Mediante una nueva incisión en la ingle, se localiza el cayado de la vena safena interna, se procede al ligado a unos 2 cm de la unión safeno-femoral. Se realiza una ligadura sobre el fleboextractor y la vena safena. A través de la incisión realizada a nivel del tobillo (en otras ocasiones por debajo de la rodilla, figura 5) se extrae la vena safena interna. Esta técnica realiza una avulsión de las venas perforantes, ya sean insuficientes o no.

4.2.2. Cura CHIVA

La técnica CHIVA (Conservación Hemodinámica de la Insuficiencia Venosa Ambulatoria) se basa en preservar la vena safena interna y/o externa y mantenerla con

flujo para asegurar el correcto drenaje venoso. Es una técnica menos agresiva, conservadora y que reduce el periodo de recuperación del paciente.

Mediante una ecografía doppler se realiza el marcaje de los tramos que dan lugar a las varices e intervendrá con una cirugía mínima exclusivamente en esos puntos.

El tipo de anestesia empleado puede ser local simple o local con sedación.

Ésta técnica al ser menos agresiva, no requiere una recuperación tan prolongada como la safenectomía.

4.2.3. Tratamiento endovascular

El tratamiento endovascular de las varices, se basa en dos técnicas fundamentales: láser endovascular y radiofrecuencia.

Las dos técnicas se basan en los mismos procedimientos para llevarla a cabo. Se realiza un eco-doppler para buscar la vena safena y mediante la técnica de Seldinger se canaliza y se introduce, a través de un introductor, la fibra del láser o de la radiofrecuencia a través de un catéter.

En ambas no hay que sobrepasar el límite de 2 centímetros desde el cayado, ya que existe el riesgo de trombosis venosa profunda.

Estos tratamientos se basan en la oclusión o fibrosis del interior de la vena safena interna (o externa) mediante la aplicación de un sistema de bloqueo, ablación o sellado endovenoso.

Tanto el tratamiento mediante láser como el tratamiento por radiofrecuencia pretenden evitar el arrancamiento de la vena safena interna. Un dispositivo que se encuentra en el extremo del catéter libera energía en forma de calor, provocando la quemadura del interior de la vena, la coagulación de su sangre y posteriormente el retraimiento de sus paredes. Finalmente se colapsan sus paredes y se fibrosa (figura 6).

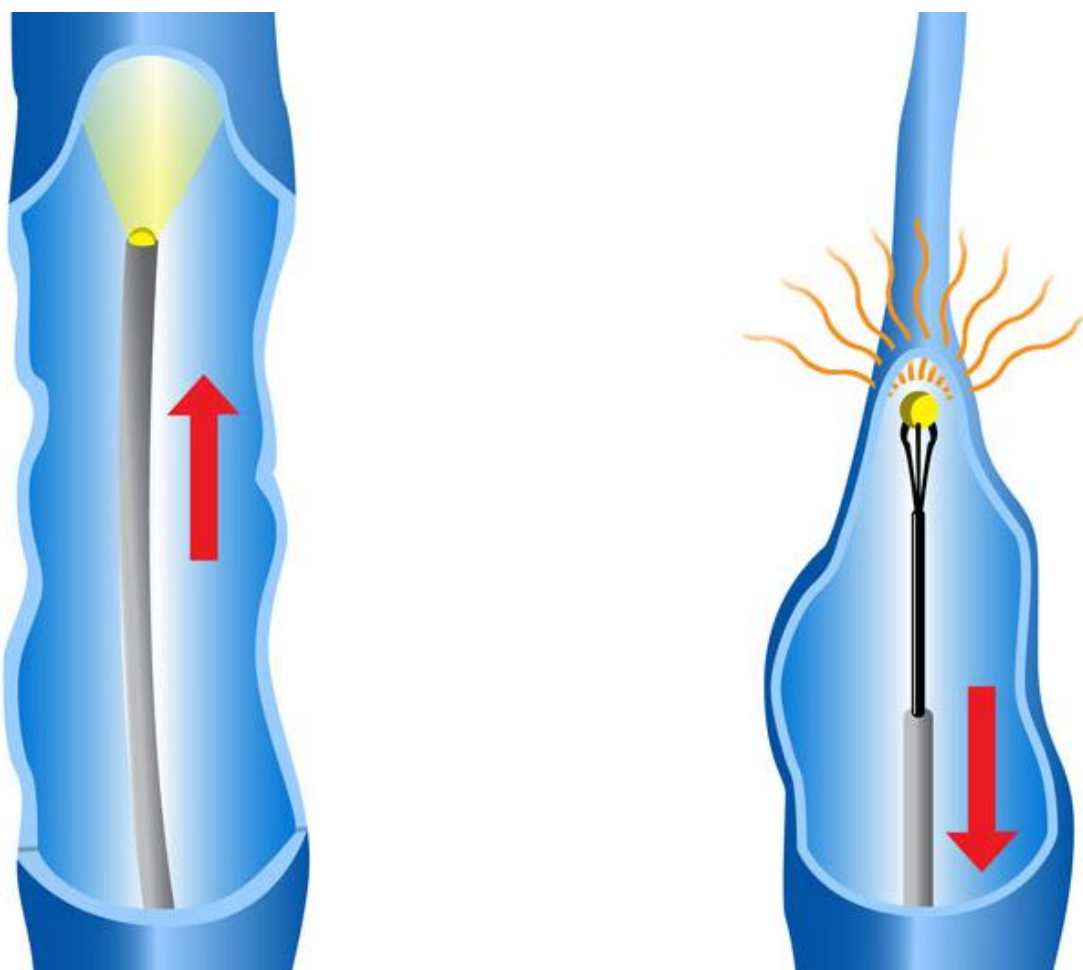


Figura 6: Ablación de la vena safena mediante láser de diodo o radiofrecuencia

Este procedimiento se puede realizar con una anestesia local y tumescente, asociado a una sedación, lo que provoca que los pacientes puedan irse de alta a las pocas horas de realizar la cirugía.

En agosto de 2013 se realizó una revisión por parte de la Cochrane [48], para determinar los efectos de la ablación térmica endovenosa superficial sobre la cicatrización, la recurrencia y la calidad de la vida de los pacientes con úlceras venosas activas o cicatrizadas (C6-C5). Los autores no identificaron ensayos controlados aleatorizados sobre los efectos en la cicatrización de las úlceras, la recurrencia o la calidad de vida de la ablación térmica endovenosa superficial en los pacientes con úlceras venosas de las piernas cicatrizadas. Es necesario realizar ensayos controlados aleatorios de alta calidad con poder estadístico adecuado que comparen las intervenciones ablativas térmicas endovenosas con el tratamiento de

compresión para explorar esta nueva estrategia de tratamiento. Dichos ensayos deben medir e informar resultados que incluyan el tiempo hasta la cicatrización de la úlcera, la recurrencia de las úlceras, la calidad de vida y la relación entre costo y efectividad.

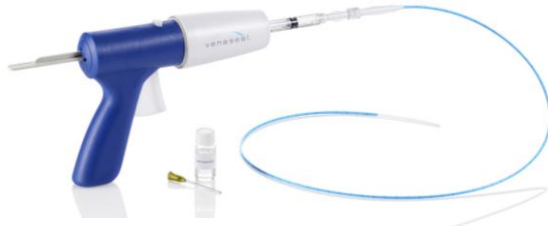

Figura 7: Venaseal™

Un método de reciente aparición, que podríamos incluirlo en los procedimientos endovasculares es el Venaseal™ (figura 7 y 8). Es un procedimiento mínimamente invasivo

para la IVC aprobado por la FDA, que recibió el marcado CE en 2011. El procedimiento previo a la introducción del Venaseal™ es similar al realizado para el láser; una vez introducido en la vena, se inyecta a través de un dispensador, una

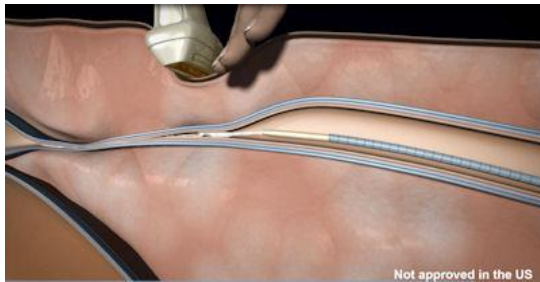


Figura 8: Compresión de la vena mientras se libera el pegamento

cantidad de un adhesivo de cianocrilato, que sella la vena. El uso de ésta técnica podría favorecer el uso como tratamiento ambulatorio, sin el uso de anestesia tumescente o medias de compresión. Presenta una tasa de oclusión de la vena tratada del 92% a los dos años de seguimiento y una mejoría significativa del Venous

Clinical Severity Score (VCSS) [48,49], además de provocar un número de efectos adversos muy bajo y de poca gravedad [50]. Representa una alternativa para los pacientes que no pueden realizar el tratamiento compresivo y para aquellos pacientes con patología infregenicular, ya que minimiza el riesgo de lesión del nervio safeno por quemaduras. No tiene limitación de dosis, como podría tener otra técnica como la que realiza ClariVein™ con polidocanol.

5. TRATAMIENTO CONSERVADOR *VERSUS* TRATAMIENTO QUIRÚRGICO

5.1. Cirugía tradicional *versus* terapia compresiva

Comparando estos dos tratamientos encontramos diferentes estudios [51,52] donde comparan la cirugía clásica con o sin terapia compresiva, con la terapia compresiva solamente.

En referencia a la curación de la úlcera, en un metaanálisis se incluyeron 7 estudios [53], con 572 piernas en un grupo quirúrgico y 571 en el grupo con tratamiento conservador; demostrando una ligera mejoría en el grupo quirúrgico; aunque no se encontraron diferencias significativas en lo que se refiere a tiempo de curación de la úlcera.

En lo que se refiere a la recurrencia de la úlcera, indicaba menor recurrencia de úlceras en el grupo de la cirugía.

5.2. Cirugía endovascular *versus* terapia compresiva

Alden et al. [54] realizaron una comparativa entre las técnicas endovasculares, concluyendo que no había diferencias en los resultados de la curación; aunque indicaba, en lo que se refiere al tiempo de curación, la cirugía endovascular fue superior que la compresión, con un tiempo medio de 7.9 semanas, mientras que en el grupo de la compresión fueron 22 semanas.

También comparó la recurrencia de la úlcera entre los dos tratamientos, observando que la recurrencia en menos de 1 año, era de 11 sobre 42 pacientes en el grupo tratado con cirugía y de 23 sobre 40 en el grupo tratado con compresión; por lo tanto se sugiere que hay un beneficio en el tratamiento endovascular.

5.3. Cirugía clásica *versus* cirugía endovascular

En un estudio que compara las dos técnicas quirúrgicas [55], donde se incluyen 64 pacientes en el grupo de cirugía convencional y 32 en el grupo de cirugía endovascular, se observó que no había diferencias en lo que se refería a la curación de la úlcera.

6. TRATAMIENTO ALTERNATIVOS PARA LA ÚLCERA VENOSA

En este apartado veremos varias alternativas terapéuticas que se han utilizado en las últimas décadas en el tratamiento de las úlceras venosas cuando éstas no cicatrizan con los métodos clásicos.

6.1. Injertos de piel

Cuando los tratamientos clásicos no ofrecen ninguna mejora, a veces, los injertos de piel se usan para estimular la cicatrización de las úlceras venosas. La úlcera habitualmente se desbrida de forma previa a la aplicación del injerto con el objetivo de retirar el tejido muerto y permitir que las células del injerto tengan un contacto íntimo con la base de la úlcera y el suministro de sangre.

Existen diferentes tipos de injertos de la piel:

Autoinjertos tomados del paciente durante un procedimiento quirúrgico menor (injertos pellizco, injertos de piel de grosor dividido, injertos de piel de grosor completo) o a partir del cultivo de células del paciente para formar una película delgada en el laboratorio (autoinjertos de queratinocitos cultivados o un autoinjerto epidérmico cultivado).

Alloinjertos tomados de otras fuentes humanas (queratinocitos cultivados, fibroblastos epidérmicos cultivados) cultivados en el laboratorio y preparados para su uso cuando sea necesario.

Xenoinjertos, habitualmente tomados de cerdos, pues su piel tiene una estructura similar a la de la piel humana.

Piel artificial, también llamada tejido de piel por ingeniería, piel por bioingeniería o equivalentes de la piel humana, (como Apligraf de Novartis, Dermagraft de Smith & Nephew). Todos estos productos presentan una matriz en la que se "siembran" las células importantes para la reparación de la piel. Existen productos tanto simples como bicapa. Los productos de dos capas, como Apligraf contienen componentes tanto "epidérmicos" como "dérmicos"; éste consta de colágeno bovino Tipo 1 y de células alogénicas humanas (queratinocitos y fibroblastos). Tiene una "epidermis" (capa superior) compuesta de queratinocitos

diferenciados cornificados y una matriz dérmica, inferior compuesta de un enrejado de colágeno que contiene fibroblastos viables. Dermagraft contiene sólo un componente "dérmico" inferior. La complicación más seria con respecto a los injertos alogénicos es la posibilidad de transmisión de infección, particularmente del virus de la inmunodeficiencia humana (VIH) o la hepatitis.

En una revisión del 2006 [56] que se llevo a cabo con 15 ensayos clínicos donde se reclutaron 768 pacientes se concluyó que el reemplazo de tejido de piel de dos capas por ingeniería, utilizado con compresión, cicatriza más eficazmente las úlceras venosas de la pierna que los apósitos simples y la compresión. No obstante también afirman, que no existen pruebas fiables suficientes para evaluar la efectividad de cualquier otro material de injerto de piel o procedimiento para el tratamiento de las úlceras venosas de la pierna.

6.2. Factores de crecimiento

Los factores de crecimiento de colonias de granulocitos se han utilizado para la curación de las úlceras venosas, mediante una inyección intralesional [57]. Existen también factores de crecimiento asociados al plasma rico en plaquetas; aunque hay varios estudios que nos indican que no hay beneficio significativo comparado con los tratamiento estándar [58].

6.3. Terapia de electroestimulación

La evidencia sobre la terapia de electroestimulación es bastante limitada. Un estudio realizado por Jankovic [59] observó una mejoría en la curación en 35 pacientes tratados con electroestimulación; aunque en una revisión de la Cochrane no encontraron significación estadística comparando la terapia de electroestimulación con placebo.

6.4. Terapia de presión negativa

Una revisión del Cochrane en 2008 [60] no encontró un beneficio sobre el efecto de la terapia de presión negativa para el tratamiento de las úlceras venosas.

Este tipo de tratamiento sí se ha utilizado para estimular la granulación en los lechos ulcerosos antes de un injerto de piel [61,62]. Dini et al. [63] demostró que aceleraba la formación del tejido de granulación y mediante técnicas

inmunohistoquímicas la mejora de la angiogénesis, formación de vasos linfáticos y macrófagos y la proliferación de linfocitos después de una semana de tratamiento .

6.5. Ozono

La terapia con ozono esta reconocida como una modalidad de tratamiento en más de 16 países con más de 35 años de experiencia, aunque su extensión como tratamiento sigue siendo limitada [64]. Este tipo de terapia favorece la cicatrización de heridas, modula el sistema inmune y tiene efecto antibacteriano. En sangre el ozono se desintegra rápidamente formando reactivos con oxígeno y productos de oxidación lipídica [65]. La oxidación lipídica provoca vasodilatación por acción del endotelio, provocando liberación de prostaciclina, interleukina-8 y óxido nítrico [66]. También se produce agregación plaquetar y liberación de factores de crecimiento derivados de las plaquetas, transformando el factor de crecimiento β e interleukina-8, que tienen un papel fundamental en la rápida curación de las úlceras.

Existen varios estudios que hablan sobre una mejor cicatrización de las úlceras cuando aplicamos ozono; Zhou et al. [67] en una serie de 92 pacientes con úlceras venosas, realizó en un grupo tratamiento con endoláser de la insuficiencia venosa y en otro grupo, tratamiento con endoláser más una limpieza previa con ozono de la úlcera venosa; observando que la curación de la úlcera era significativamente más rápida en el grupo tratado previamente con ozono a los 12 meses de seguimiento, así como la recurrencia también fue menor en el grupo tratado con ozono.

Izzo [68] recoge una experiencia sobre varios casos tratados con ozono, una concentración inicial de 25-30 Y hasta que la lesión se cubre completamente y entonces se va reduciendo la concentración. El gas lo aplica de una manera tópica con una bolsa cerrada herméticamente sobre la lesión y durante 20 minutos después de la insuflación del gas. Empieza el tratamiento con 2-3 sesiones por semana hasta que aparece tejido de granulación, posteriormente solamente una sesión por semana. Utilizó esta terapia sobre dos pacientes con úlceras venosas, con una cicatrización del 100% en ambos casos; también observó una cicatrización completa sobre cuatro pacientes con úlceras post-traumáticas y otro grupo de pacientes diabéticos, todos ellos con cicatrización y buena evolución.

Estudios en cerdos [69] han demostrado que la aplicación tópica de aceite de oliva tratado con ozono puede acelerar la curación de heridas cutáneas con la asociación de la expresión de factores de crecimiento derivados de las plaquetas, formando factor de crecimiento- β y factores de crecimiento del endotelio vascular.

Recientemente se ha producido una formulación en spray para el tratamiento de las úlceras que contiene aceite de girasol “ozonizado” (concentración alta de ozono) [70]. Se ha realizado un estudio para comparar este spray con una crema epitelizante estándar [71]; 29 pacientes fueron incluidos divididos en dos grupos, los autores obtuvieron resultados positivos sobre el spray, ya que reducía el tamaño de la úlcera Vs el grupo control de una manera significativa al séptimo día de tratamiento, en el grupo tratado con el spray se observó una reducción de más del 50% a los 14 días de tratamiento.

6.6. Oxígeno hiperbárico

El tratamiento con oxígeno hiperbárico se ha utilizado como ayuda para el tratamiento de los efectos secundarios de la radiación, heridas crónicas e infectadas o úlceras vasculares.

Consiste en administrar al paciente una concentración de oxígeno del 100% en una cámara presurizada a 1.5-3 atmósferas. Esto favorece el gradiente de difusión de oxígeno en los tejidos, también favorece la expresión de factor de crecimiento endotelial y de los fibroblastos [72].

Existe la aplicación local con oxígeno hiperbárico y aunque ha habido estudios nada favorables para esta técnica como los de Leslie et al. [73], se han publicado otros posteriores a favor del tratamiento mediante bolsas herméticas y oxígeno hiperbárico para el tratamiento de las úlceras de origen diabético y vasculares [74].

Un revisión de la Cochrane [75] en 2012 sobre 471 participantes, concluyó que en los pacientes con úlceras del pie debido a la diabetes, el oxígeno hiperbárico mejoró significativamente las úlceras cicatrizadas a corto plazo pero no a largo; un ensayo consideró las úlceras venosas e informó de datos a las seis semanas (reducción del tamaño de la úlcera) y a las 18 semanas (reducción del tamaño de la úlcera y

número de úlceras cicatrizadas) e indicó un beneficio significativo del tratamiento en cuanto a la reducción del área de la úlcera sólo a las seis semanas.

7. CONCLUSIONES

El tratamiento para las úlceras venosas es una terapia complicada. Debemos saber y conocer la fisiopatología de la hipertensión venosa, ya que es la causa principal de la aparición de las úlceras venosas.

La hipertensión venosa es el factor sobre el que tenemos que actuar para poder tener éxito en nuestra ardua tarea de la curación de una úlcera venosa de los miembros inferiores. El cambio en los hábitos del paciente, una buena alimentación, la pérdida de peso y realizar un ejercicio moderado a diario, pueden suponer un gran paso para el paciente y ayudar al personal sanitario a tener éxito para la curación de la úlcera. Sabemos por diferentes estudios que esto hace que la hipertensión venosa disminuya, y por consiguiente el riesgo de aparición de úlceras o el riesgo de recurrencia de una úlcera curada.

La terapia compresiva, ya sea mediante medias de compresión, calcetín u otros mecanismos que encontramos en el mercado como el *CircAid*®, ayudan al paciente en el proceso de curación. Tenemos la obligación de ayudar al paciente a encontrar el producto más cómodo para él, ya que vemos a diario, pacientes reacios a utilizar cualquier medida de compresión en los miembros inferiores; es extremadamente importante este punto, ya que hay muchos estudios a su favor y se ha visto que es efectivo y barato. Otro punto importante de la terapia compresiva, es que el paciente puede notar los resultados desde el minuto 0, disminuyendo las molestias que pueda sentir por la insuficiencia venosa.

Debemos apoyarnos en personal que realiza cambios de apósitos o curas a diario, debido al gran abanico de productos que existen en el mercado. Tenemos la obligación de saber cual debemos aplicar dependiendo del tamaño de la úlcera, el olor o si existe o no infección. Debemos preguntar y dejarnos asesorar, ya que ciertos materiales o productos pueden provocar algún tipo de reacción en la piel del paciente,

empeorando la úlcera y retrasando la curación de ésta, con el consiguiente gasto que esto implica y sobretodo el malestar que afecta al paciente, que padece la cronicidad de la enfermedad.

A todo lo anterior debemos añadir medicamentos que mejoren la hipertensión venosa, revisando bien lo que toma cada paciente y desechando fármacos como la aspirina, el cual no se ha objetivado que tenga un claro beneficio sobre la insuficiencia venosa y poniendo especial cuidado en las dosis, como en los 500 mg cada 12 horas de la diosmina, suficiente para el tratamiento de insuficiencia venosa. Si este fármaco lo combinamos con la sulodexida podemos incrementar los beneficios para el paciente.

Cuando se requiera un tratamiento quirúrgico para ayudar a la cicatrización de la úlcera, la terapia endovascular sería una buena elección y por ser más económica, el láser de diodo. Se ha comprobado que no existen diferencias entre las diferentes técnicas para el tratamiento de las úlceras. Sin duda, tanto para favorecer la curación, como para evitar la recurrencia, la terapia compresiva debe ser obligada tras el tratamiento quirúrgico.

Hemos visto que existen alternativas cuando todos los tratamiento que conocemos fracasan, como el tratamiento con ozono, que se ha comprobado que tiene buenos resultados en diferentes estudios. Esto demuestra que no todos los pacientes responden igual a las mismas terapias.

Se ha comprobado que en pacientes con estados avanzados de la insuficiencia venosa, si se tratan mediante desbridamiento, cambios de apósitos y medias de compresión, se puede llegar a una tasa de curación del 97% en poco más de 5 meses.

Con todo esto debemos tener claro que cada paciente requiere un enfoque personal, que no todos los procedimientos tienen que ir bien en todos los pacientes. Tenemos que tener claro como actuar en cada situación, por ejemplo si la causante de una úlcera, es una vena perforante insuficiente, debemos actuar sobre esa vena y nada más, no es necesario realizar una ablación de toda la vena safena. Realizar una buena

historia clínica, observando que tratamiento ha utilizado el paciente y cual le podemos ofrecer como nuevo, es otro punto esencial.

Sin duda el tratamiento de una úlcera venosa es complejo. Existen numerosos tratamientos tanto farmacológicos, de cuidados, estilos de vida, etc., y no debemos precipitarnos a la hora de instaurarlo. El tratamiento de cada paciente debería ser personalizado, valorado por un equipo multidisciplinar, para poder encontrar el tratamiento más adecuado en cada caso para una mejora óptima del paciente, sin precipitaciones en ningún caso, porque se ha objetivado que en algunos casos se puede empeorar la situación.

8. BIBLIOGRAFÍA

1. Ruckley C. Socioeconomic impact of chronic venous insufficiency and leg ulcer. *Angiology* 1997;46:67-9.
2. Bergqvist D, Lindholm C, Nelzen O. Chronic leg ulcer: the impact of venous disease. *J Vasc Surg* 1999;29:752-5
3. Valencia IC, Falabella A, Kirsner R, et al. Chronic venous insufficiency and venous leg ulceration. *J Am Acad Dermatol* 2001;44:401-2
4. Vincent Jr, Jones GT, Hill GB, et al. Failure of microvenous valves in small superficial veins is a key to the skin changes of venous insufficiency. *J Vas Surg* 2011;54(suppl):62S-9S
5. Marson W, Fish D, Unger J, et al. Incidence of and a risk factor for iliaocaval venous obstruction in patients with active or healed venous leg ulcers. *J Vasc Surg* 2011;53:1303-8
6. Homans J: The etiology and treatment of varicose ulcer of the leg. *Surg Gynecol Obstet* 1917, 24:300-311.
7. Pratt GH: Arterial varices: A síndrome. *Am J Surg* 1949, 77:456-460.
8. Burnand KG, Whimster I, Naidoo A, et al. Pericapillary fibrin deposition in the ulcer bearing skin of the lower limb: The cause of lipodermatoesclerosis and venous ulceration. *Br Med J* 1982, 285:1071-1072.
9. Coleridge Smith PD, Thomas P, Scurr JH, et al. Causes of venous ulceration: A new hypothesis. *Br Med J* 1982, 296:1726-1727.

10. Thomas P, Nash GB, Dormandy JA. White cell accumulation in dependent legs of patients with venous hypertension: A possible mechanism for trophic changes in the skin. *Br Med J* 1988, 296:1693-1695.
11. Scott HJ, Coleridge Smith PD, Scurr JH: Histological study of White blood cells and their association with lipodermatosclerosis and venous ulceration. *Br J Surg* 199, 78:210-211
12. Higley HR, Kassander GA, Gerhardt CO, et al. Extravasation of macromolecules and possible trapping of transforming growth factor in venous ulceration. *Br J Surg* 1995, 132:79-85.
13. Tognazzo S, Gemmati D, Palazzo A, et al. Prognostic role of factor XIII gene variants in non healing venous leg ulcer. *J Vasc syrg* 2006;44:815-9
14. Zamboni P, Izzo M, Tgnazzo S, et al. The overlapping of local iron overload and a HFE mutation in venous leg ulcer pathogenesis. *Free Radic Biol Med* 2006;40:1869-73
15. Nagy N, Szolnoky G, Szabad G et al. Single nucleotide polymorphisms of the fibroblast growth factor receptor 2 gene in patient with chronic venous insufficiency with leg ulcer. *J invest dermatol* 2005M124:1085-8
16. Brown A. Lifes-style advice and a selg-care strategies for venous leg ulcer patient: what is the evidence? *J Wound Care* 2012;21:342-4, 346, 348-50.
17. Roaldsen KS, Rollman O, Torebörk, et al. Functional ability in female leg ulcer patient-a challenge for physiotherapy. *Physiother Res Int* 2006;11:191-203
18. Abu-Own A Scurr JH, Coleridge-Smith PD. Effect of leg elevation on the skin microcirculation in chronic venous insufficiency. *J Vasc Surg* 1994;20:705-10
19. Sindrup JH, Avnstorp C, Steenfos HH, et al. Transcutaneous PO₂ and laser Doppler blood flow measurements in 40 patients with venous leg ulcers. *Acta Derm Venereol* 1987;67:160–3.
20. Partsch B, Partsch H. Calf compression pressure required to achieve venous closure from supine to standing positions. *J Vasc Surg* 2005;42:734–8.
21. Wipke-Tevis DD, Stotts NA, Williams DA, et al. Tissue oxygenation, perfusion, and position in patients with venous leg ulcers. *Nurs Res* 2001;50:24–32.
22. Murphy MA, Joyce WP, Condrón C, et al. A reduction in serum cytokine levels parallels healing of venous ulcers in patients undergoing compression therapy. *Eur J Vasc Endo- vasc Surg* 2002;23:349–52.
23. Beidler SK, Douillet CD, Berndt DF, et al. Inflammatory cytokine levels in

- chronic venous insufficiency ulcer tissue before and after compression therapy. *J Vasc Surg* 2009;49: 1013–20.
24. Mauck KF, Asi N, Elraiayah TA, et al. Comparative systematic review and metaanalysis of compression modalities for the promotion of venous ulcer healing and reducing ulcer recurrence. *J Vasc Surg* 2014;60(2 suppl):71S–90S e1–2.
 25. Nelson EA, Bell-Syer SE. Compression for preventing recurrence of venous ulcers. *Cochrane Database Syst Rev* 2014;9
 26. Amsler F, Willenberg T, Blattler W. In search of optimal compression therapy for venous leg ulcers: a metaanalysis of studies comparing diverse [corrected] bandages with specifically designed stockings. *J Vasc Surg* 2009;50:668–74.
 27. Lund E. Exploring the use of CircAid legging in the management of lymphoedema. *Int J Palliat Nurs* 2000;6: 383–91
 28. Lippmann HI, Fishman LM, Farrar RH, et al. Edema control in the management of disabling chronic venous insufficiency. *Arch Phys Med Rehabil* 1994;75:436–41
 29. Rubin JR, Alexander J, Plecha EJ, et al. Unna's boot vs polyurethane foam dressings for the treatment of venous ulceration. A randomized prospective study. *Arch Surg* 1990; 125:489–90.
 30. Nelson EA, Mani R, Vowden K. Intermittent pneumatic compression for treating venous leg ulcers. *Cochrane Data- base Syst Rev* 2008(2)
 31. O'Meara S, Tierney J, Cullum N, et al. Four layer bandage compared with short stretch bandage for venous leg ulcers: systematic review and metaanalysis of randomised controlled trials with data from individual patients. *BMJ* 2009;338:b1344.
 32. Ramelet AA. Pharmacologic aspects of a phlebotropic drug in CVI-associated edema. *Angiology* 2000;51:19–23.
 33. Takase S, Pascarella L, Lerond L, et al. Venous hypertension, inflammation and valve remodeling. *Eur J Vasc Endovasc Surg* 2004;28:484–93.
 34. Smith PC. Daflon 500 mg and venous leg ulcer: new results from a metaanalysis. *Angiology* 2005;56(suppl 1):S33–9.
 35. Scallan C, Bell-Syer S, Aziz Z. Flavonoides para el tratamiento de la úlcera venosa de la pierna. *Cochrane Database of Systematic Reviews* 2013 Issue 5. Art. No.: CD006477

36. Ibbotsen SH, Layton AM, Davies JA, et al. The effect of aspirin on hemostatic activity in the treatment of chronic venous leg ulceration. *Br J Dermatol* 1995, 132:422
37. Oliveira Carvalho P, Magolbo N, De Aquino R, et al. Aspirina oral para el tratamiento de la úlcera venosa de la pierna. *Cochrane Database of Systematic Reviews* 2016 Issue 2. Art. No.: CD009432
38. Sullivan GW, Carper HT, Novick WJ, et al. Inhibition of the inflammatory action of interleukina-1 and tumor necrosis factor- α on neutrophil function by pentoxifylline. *Infect Immun* 1988, 56:1722
39. Graninger W, Wenisch C. Pentoxifylline in severe inflammatory response syndrome. *J Cardiovasc Pharmacol* 1995;25 (suppl 2):S134–8.
40. Nelson EA, Prescott RJ, Harper DR, et al. A factorial, randomized trial of pentoxifylline or placebo, four-layer or single-layer compression, and knitted viscose or hydro-colloid dressings for venous ulcers. *J Vasc Surg* 2007;45: 134
41. Andreozzi GM. Editorial: sulodexide, an old drug with recent renewed interest. *Curr Vasc Pharmacol* 2013; 11:352.
42. Wu B, Lu J, Yang M, Xu T. Sulodexida para el tratamiento de la úlcera venosa de la pierna. *Cochrane Database of Systematic Reviews* 2016 Issue 6. Art. No.: CD010694
43. Gonzalez Ochoa A. Sulodexina and phlebotonics in the treatment of venous ulcer. *Int Angio*. 2016 Jun 16.
44. O'Meara S, Al-Kurdi D, Ologun Y, et al. Antibiotics and antiseptics for venous leg ulcers. *Cochrane Database Syst Rev* 2014; :CD003557.
45. Huovinen S, Kotilainen P, Järvinen H, et al. Comparison of ciprofloxacin or trimethoprim therapy for venous leg ulcers: results of a pilot study. *J Am Acad Dermatol* 1994; 31:279.
46. Briggs M, Nelson EA, Martyn-St James M. Topical agents or dressings for pain in venous leg ulcers. *Cochrane Database Syst Rev* 2012; 11:CD001177.
47. Gethin G, Cowman S, Kolbach D. Desbridamiento para la úlcera venosa de la pierna. *Cochrane Database of Systematic Reviews* 2015 Issue 9. Art. No.: CD008599.
48. Samuel N, Carradice D, Wallace T, et al. Ablación térmica endovenosa para la cicatrización de úlceras venosas y la prevención de la recurrencia. *Cochrane Database of Systematic Reviews* 2013 Issue 10. Art. No.: CD009494.

49. Almeida JJ, Kaufman J, Göckeritz O, et al. Radiofrequency endovenous ClosureFAST *versus* laser ablation for the treatment of great saphenous reflux: a multicenter, single-blinded, randomized study (RECOVERY study). *J Vasc Interv Radiol.* 2009;20:752-9
50. Proebstle TM, Alm J, Dimitri S, et al. The European multicenter cohort study on cyanoacrylate embolization of refluxing great saphenous veins *Journal of Vascular Surgery.* 2015, 3:2-7
51. Zamboni P, Cisno C, Marchetti F, et al. Minimally invasive surgical management of primary venous ulcers *vs.* compression treatment: a randomized clinical trial. *Eur J Vasc Endovasc Surg* 2003;25:313-8.
52. Vranic H, Hadzimehmedagic A, Kacila M, et al. Combined compressive-surgical treatment of chronic venous ulcer of the leg. *HEALTHMED* 2010;4:890-5.
53. Mauck et al. Systematic review and metaanalysis of surgical interventions *versus* conservative therapy for venous ulcers. *Journal of Vascular Surgery*, Volume 60, Issue 2, 60S - 70S.e2
54. Alden PB, Lips EM, Zimmerman KP, et al. Chronic venous ulcer: minimally invasive treatment of superficial axial and perforator vein reflux speeds healing and reduces recurrence. *Ann Vasc Surg* 2013;27:75-83.
55. Lakhwani MN, Dadlani NI, Wong YC. 980-nm laser therapy *versus* varicose vein surgery in racially diverse Penang, Malaysia. *ANZ J Surg* 2009;79:352-7.
56. Jaschke E, Zabernigg A, Gattringer C. Recombinant human granulocyte-macrophage colony-stimulating factor applied locally in low doses enhances healing and prevents recurrence of chronic venous ulcers. *Int J Dermatol.* 1999;38:380-386.
57. Jones JE, Nelson EA. Injertos de piel para úlceras venosas de la pierna (Revisión Cochrane traducida). En: *La Biblioteca Cochrane Plus*, 2008 Número 4. Oxford: Update Software Ltd.
58. Sarvajnamurthy S, Suryanarayan S, Budamakuntala L, et al. Autologous platelet rich plasma in chronic venous ulcers: study of 17 cases. *J Cutan Aesthet Surg.* 2013;6:97-99.
59. Jankovic A, Binic I. Frequency rhythmic electrical modulation system in the treatment of chronic painful leg ulcers. *Arch Dermatol Res.* 2008;300:377-383.
60. Ravaghi H, Flemming K, Cullum N, et al. Electromagnetic therapy for treating venous leg ulcers. *Cochrane Database Syst Rev.* 2006 Apr 19;(2)
61. Ubbink DT, Westerbos SJ, Nelson EA, et al. A systematic review of topical

- negative pressure therapy for acute and chronic wounds. *Br J Surg.* 2008;95:685-692.
62. Armstrong DG, Marston WA, Reyzelman AM, et al. Comparison of negative pressure wound therapy with an ultraportable mechanically powered device vs traditional electrically powered device for the treatment of chronic lower extremity ulcers: a multicenter randomized-controlled trial. *Wound Repair Regen.* 2011;19:173-180.
63. Dini V, Miteva M, Romanelli P, et al. Immunohistochemical evaluation of venous leg ulcers before and after negative pressure wound therapy. *Wounds.* 2011;9:257-266.
64. Bocci VA. Why orthodox medicine has not yet taken advantage of ozone therapy. *Arch Med Res.* 2008;39:259-60.
65. Bocci V, Di Paolo N. Oxygen-ozone therapy in medicine: an update. *Blood Purif.* 2009;28:373-6.
66. Valacchi G, Bocci V. Studies on the biological effects of ozone: 11. Release of factors from human endothelial cells. *Mediators Inflamm.* 2000;9:271-6
67. Zhou YT, Zhao XD, Jiang JW, Li XS, et al. Ozone Gas Bath Combined with Endovenous Laser Therapy for Lower Limb Venous Ulcers: A Randomized Clinical Trial. *J Invest Surg.* 2016 Mar 24:1-6
68. Izzo A. Oxygen-ozone treatment of leg ulcer. A personal experience. *International Journal of Ozone Therapy* 2008, 7:126-135
69. Kim HS, Noh SU, Han YW, et al. Therapeutic effects of topical application of ozone on acute cutaneous wound healing. *J Korean Med Sci* 2009;24:368-74.
70. Cirilini M, Caligiani A, Palla G, et al. Stability studies of ozonized sunflower oil and enriched cosmetics with a dedicated peroxide value determination. *Ozone Sci Eng* 2012;34:293-99.
71. Laura Gheuca Solovaștru, MD et al. Randomized, Controlled Study of Innovative Spray Formulation Containing Ozonated Oil and α -Bisabolol in the Topical Treatment of Chronic Venous Leg Ulcers
72. Barnes, R.C. Point: hyperbaric oxygen is beneficial for diabetic foot wounds. *Clin Infect Dis.* 2006; 43: 188-192
73. Leslie CA, Sapico FL, Ginunas VJ, et al. Randomized controlled trial of topical hyperbaric oxygen for treatment of diabetic foot ulcers. *Diabetes Care* 1988;11(2):111-5.
74. Zvi Landau, Ahuva Sommer, Edward B. Miller. Topical hyperbaric oxygen

and low-energy laser for the treatment of chronic ulcers. *European Journal of Internal Medicine* 17 2006, 272 – 275

75. Kranke P, Bennett M, Martyn-St James M, et al. Tratamiento con oxígeno hiperbárico para las úlceras crónicas. *Cochrane Database of Systematic Reviews* 2012 Issue 4. Art. No.: CD004123