

Tema 4

Vías de abordaje quirúrgico de la mano y la muñeca

Miguel Cuadros Romero

La mano es un aparato que sucesivamente golpea, recibe y da, alimenta, presta juramento, lleva el compás, lee con el ciego, habla con el mudo, se tiende hacia el amigo, se dirige contra el adversario y se hace martillo, tenaza y alfabeto...

Paul Valéry, 1938

I. Introducción

Como aprendí hace más de 40 años de un cartel del prequirófano del profesor Morelli en Legnano: “Nunquam sine anatómica arte chirurgicam arte possidebis”; es, por tanto, muy importante conocer la anatomía para cualquier abordaje quirúrgico.

Es importante la posición del paciente, las referencias anatómicas (**Fig. 1**) para la incisión,

realizar una buena disección de los planos quirúrgicos tanto superficiales como profundos para evitar lesionar nervios, vasos y tendones.

2. Objetivos

Son premisas indispensables:

1. Una hemostasia perfecta, que realizamos con un manguito neumático.
2. La Anestesia, hoy cada día tenemos más tendencia a que sea general, pero sin olvidar la anestesia loco regional o local con sedación.
3. Es importante, tener una Inmovilidad completa del campo, para ello son muy importantes las mesas de mano, a ser posible radiotransparentes para la cirugía ósea.

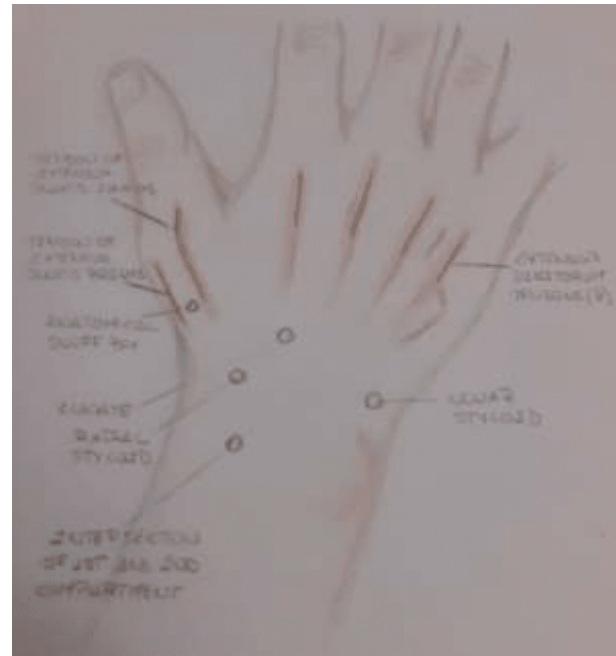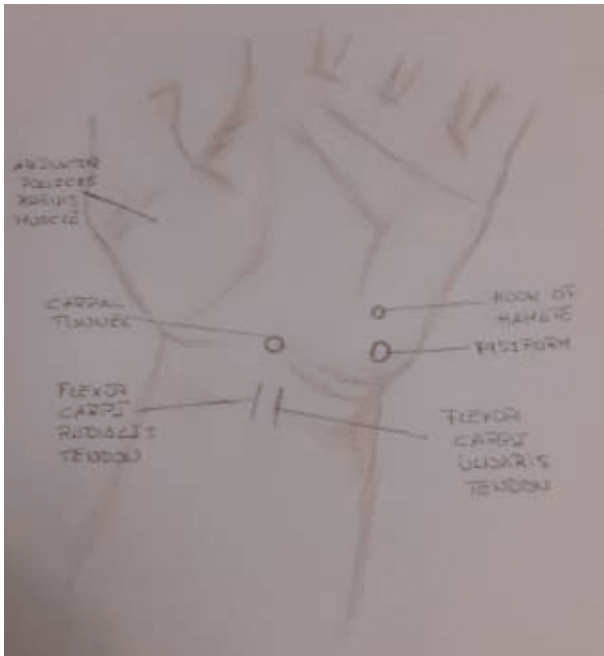
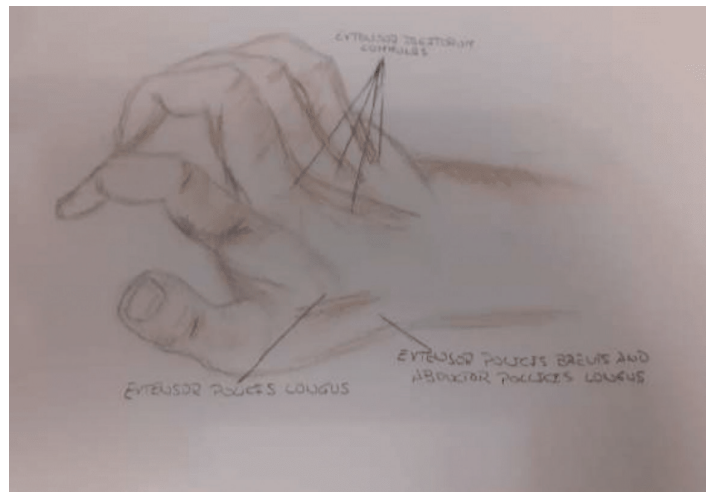


Figura 1. Principales referencias anatómicas dorsales y volares.

4. Iluminación adecuada y potente.
5. Instrumental quirúrgico bueno y adecuado.
6. La pericia y destreza del cirujano.
7. Con todos estos puntos es posible realizar lo que la escuela francesa llamó el TTMP, Tratamiento en un solo tiempo con movilización precoz, sobre todo en las manos catastróficas. Son conceptos que



vienen desde Peacock (1): “one wond, one scar”, una herida, una cicatriz; así como un manejo delicado de los tejidos, llevándonos todo ello al concepto de Fernando Enríquez de Salamanca (padre de la Cirugía de la Mano en España): Nunca la cicatrización de las estructuras profundas puede ser de menor calidad que la cicatrización de las estructuras superficiales.

Todo esto es importante a la hora de que los fisioterapeutas y terapeutas ocupacionales puedan realizar una Rehabilitación indolora, suave y continua.

3. Vías de abordaje dorsales

3.1. Vía de abordaje dorsal de la muñeca

Sus principales indicaciones son: fracturas y luxaciones del radio distal y del carpo, afecciones tumorales e inflamatorias, artrodesis de muñeca y carpo y sinoveptomía de los tendones extensores y del carpo.

Técnica quirúrgica

El paciente debe ser colocado en posición de decúbito supino con el antebrazo y mano en pronación sobre una mesa de mano. La incisión es longitudinal o en forma de zigzag según

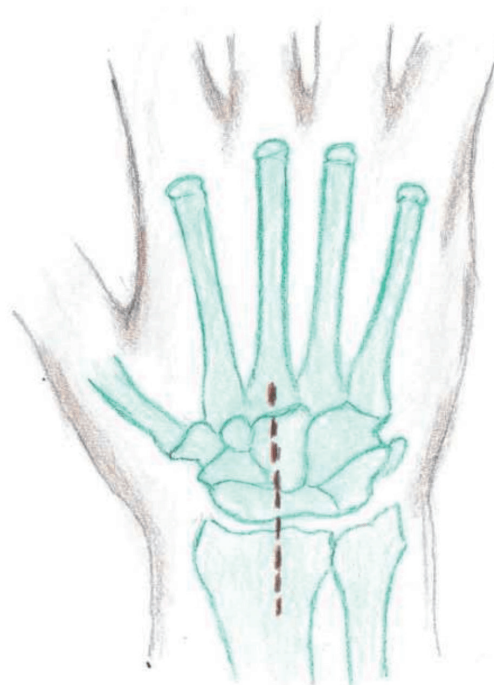


Figura 2. Incisión dorsal muñeca centrada en el tercer radio.

otros autores, discurre desde la base del tercer radio más allá del tubérculo de Lister (Fig. 2,3). Se abre el tercer compartimento y se traspone el Extensor Largo del Pulgar EPL (*extensor pollicis longus*), respetando el resto de los compartimentos. Se realiza una capsulatomía longitudinal. (Figs. 4,5)

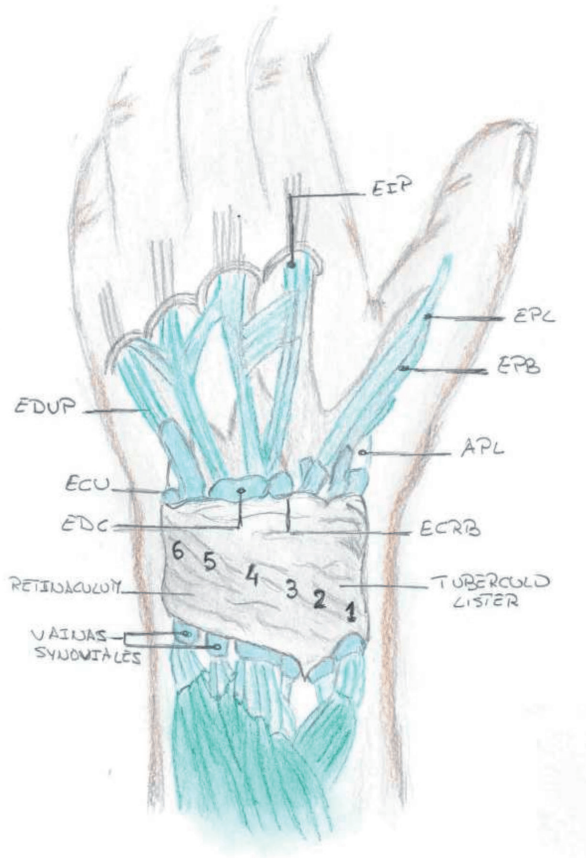


Figura 3. Compartimentos dorsales del carpo.

3.2 Vía de abordaje dorso-cubital

Sus principales indicaciones son: en la patología radio cubital distal traumática o degenerativa, lesiones del complejo fibrocartilago

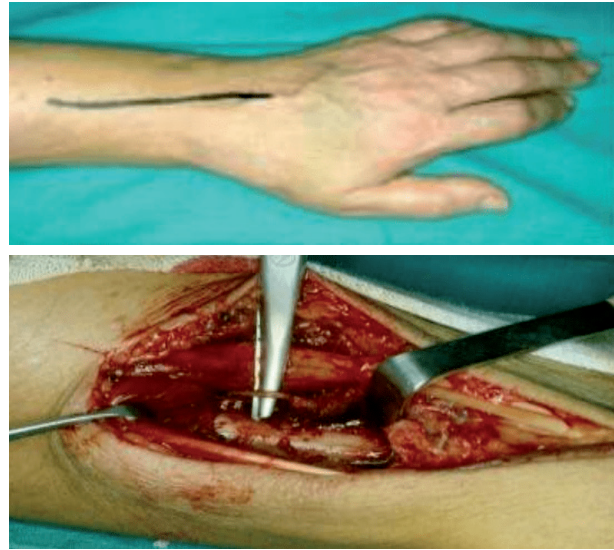


Figura 4 [arriba]. Abordaje dorsal de muñeca. Figura 5 [abajo]. Detalle del nervio interóseo posterior de la muñeca.

triangular y en las tenosinovitis y afecciones tumorales.

Técnica quirúrgica

El paciente se coloca en posición de decúbito supino en mesa de mano y antebrazo en pronación. La incisión cutánea normalmente es longitudinal en S itálica o en zigzag. Una vez abordado el plano subcutáneo debemos localizar y separar cubitalmente la rama distal dorsal sensitiva del nervio cubital. Se realiza la incisión del quinto compartimento, aislando al exten-

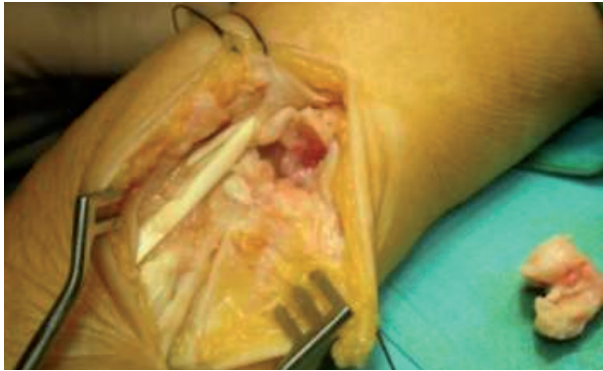

Figura 6. Abordaje dorso cubital de la muñeca sobre el quinto compartimento.

del quinto dedo (EDM, *extensor digiti minimi*), accediendo a la articulación a través de este quinto compartimento y de esta forma respetamos al sexto compartimento. (**Fig. 6**)

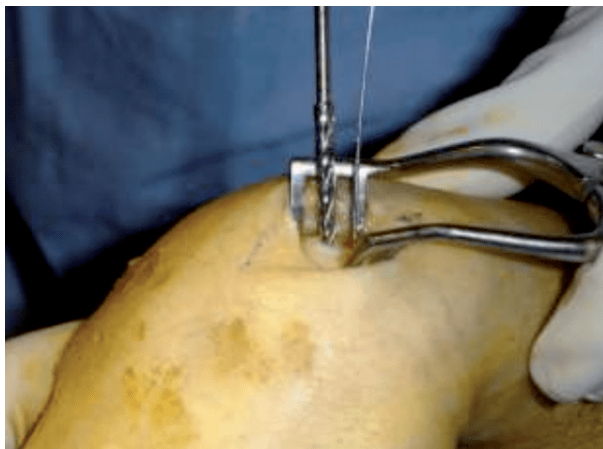


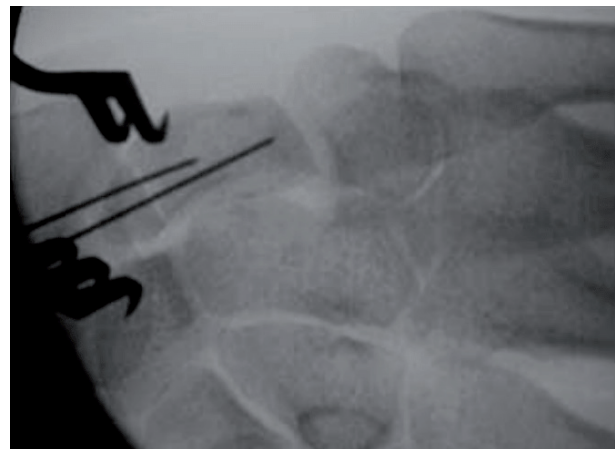Figura 7. Abordaje dorsal para las fracturas de escafoides.

3.3. Abordaje dorsal del escafoides

Está indicado para acceder y tratar quirúrgicamente las lesiones del polo proximal del escafoides, aunque últimamente esto se suele realizar con abordaje percutáneo y con ayuda de intensificador de imágenes. (**Fig. 7**)

Técnica quirúrgica

El paciente se coloca en posición de decúbito supino en mesa de mano y antebrazo en pronación. Se incide longitudinalmente sobre el segundo compartimento realizando el acceso entre el segundo y tercer compartimento, antes de cruzar sobre el EPL. El acceso deja a los extensores radiales (1.º y 2.º radial) al lado medial. Se identifican y se aíslan las ramas distales sensi-



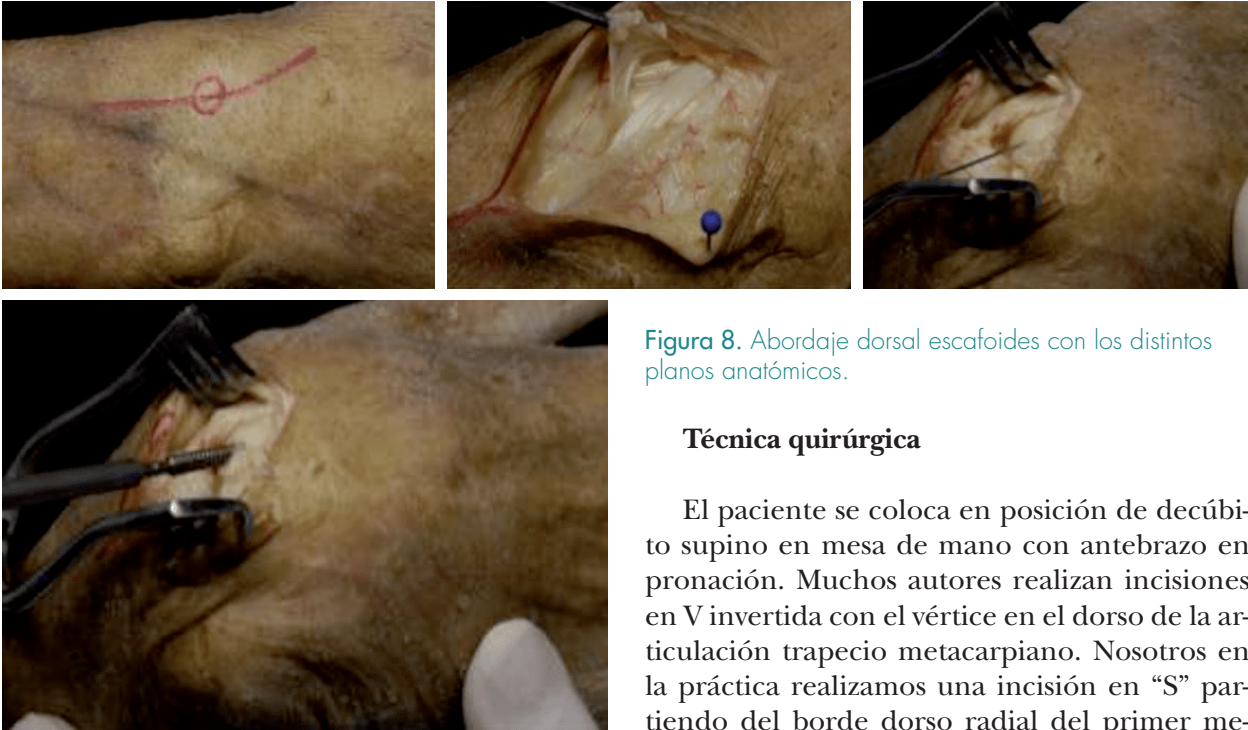

Figura 8. Abordaje dorsal escafoides con los distintos planos anatómicos.

Técnica quirúrgica

El paciente se coloca en posición de decúbito supino en mesa de mano con antebrazo en pronación. Muchos autores realizan incisiones en V invertida con el vértice en el dorso de la articulación trapecio metacarpiano. Nosotros en la práctica realizamos una incisión en “S” partiendo del borde dorso radial del primer metacarpiano haciéndose transversal a nivel de la articulación trapecio metacarpiana y continuando longitudinalmente sobre el primer compartimento. Una vez abordado el tejido subcutáneo identificamos las ramas sensitivas nerviosas y accedemos normalmente entre el EPL y EPB (extensor corto del pulgar, *extensor pollicis brevis*). (**Fig. 9**)

Nosotros realizamos una incisión capsular de base proximal para proteger la arteria radial. Posteriormente accedemos a la articulación trapecio metacarpiana.

tivas del nervio radial. Posteriormente se incide longitudinalmente la fascia. (**Fig. 8**)

3.4 Abordaje dorso radial de la articulación trapecio-metacarpiana.

Está indicado fundamentalmente en la artrosis metacarpiana (rizartrosis) en las fracturas del trapecio y de la base del primer metacarpiano, así como en afecciones tumorales e inflamatorias en dicha zona.

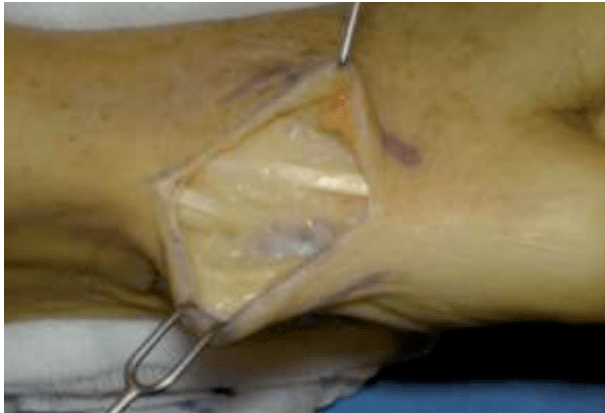

Figura 9. Abordaje detalle del primer compartimento con tendones extensores del pulgar.

3.5. Vía de abordaje dorsal de la articulación metacarpo-falángica.

Está indicada fundamentalmente en las fracturas, artroplastias, así como sinovectomías y afecciones inflamatorias.

Técnica quirúrgica

El paciente se posiciona en decúbito supino en mesa de mano y antebrazo en pronación. Es muy útil la colocación de una talla enrollada bajo la palma de la mano. Si se trata de acceder a una sola articulación metacarpofalángica es preferible hacer una incisión curvilínea. Si son varias se pueden realizar incisiones en “Y” en las comisuras segunda y cuarta; o inci-

sión transversa o incisión en zigzag sobre las cabezas de las metacarpianos. La aponeurosis dorsal se puede incidir tanto por el lado radial como el cubital, accediendo de esta manera a la capsula articular que se abre longitudinalmente. (**Fig. 10, 11**)

3.6. Vías de abordaje dorsales de las articulaciones interfalángicas

Sus indicaciones son fundamentalmente para fracturas y lesiones del aparato extensor así como para sinovectomías, artroplastias y/o artrodesis.

Técnica quirúrgica

El paciente se coloca en decúbito supino, en mesa de mano y con el antebrazo en pronación.

Las incisiones cutáneas pueden ser de varias formas: longitudinales rectilíneas y centrales o bien incisiones en S itálica o con forma de curva amplia en lado lateral o cubital dependiendo de la lesión. (**Fig. 12**)

Cuando son centrales el abordaje se puede hacer incidiendo longitudinalmente el tendón extensor y seccionando la aponeurosis dorsal y separándola lateralmente a ambos lados. También se puede realizar un colgajo en V de base proximal en el tendón extensor a nivel de la IFP (Chamay).

A nivel de la articulación interfalángica distal, una vez que llegamos al tendón extensor,

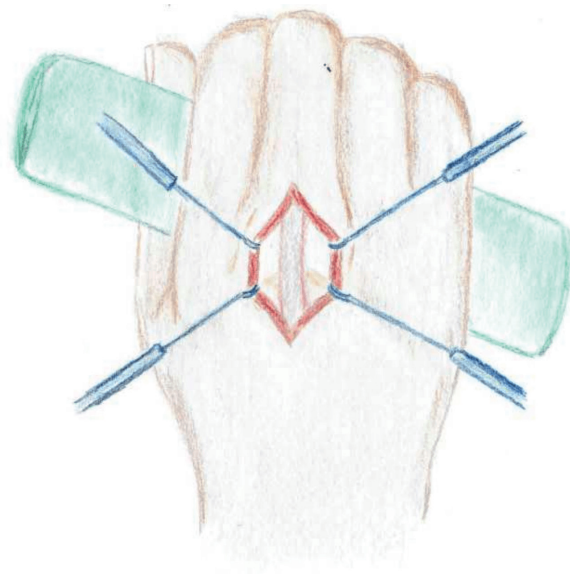
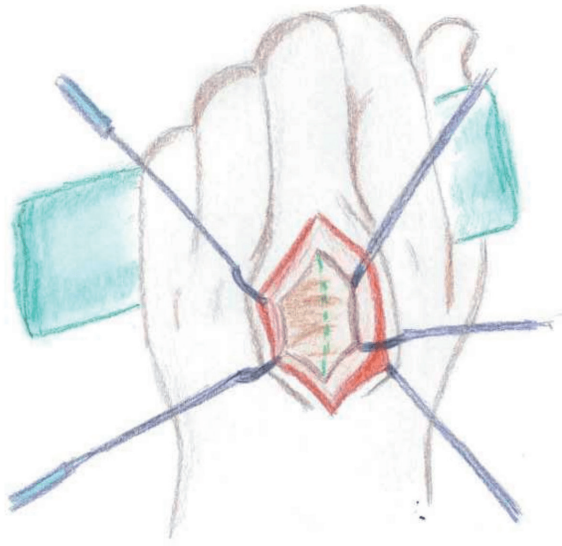


Figura 10 [izquierda]. Abordaje dorsal de la articulación metacarpofalangica. Figura 11 [derecha]. Una vez abierta la fascia se observa el tendón extensor.

este se secciona transversalmente así como la cápsula articular.

3.7. Vía de abordaje dorsal del pulgar

Está indicada en las fracturas, artroplastias o artrodesis y sinovectomía.

Técnica quirúrgica

Se realiza con el paciente posicionado en decúbito supino, en mesa de mano y con el antebrazo en pronación.

En el abordaje dorsal se accede al hueso a través del tendón extensor del pulgar.

Existe una variante dorso cubital y en menor medida dorso-lateral para las lesiones de los ligamentos laterales a nivel metacarpo falángicos, lesión de Stener en la que habitualmente practicamos una incisión en forma de gaviota centrada en la articulación metacarpofalangica. Hay que tener cuidado en referenciar el nervio colateral y especial cuidado en abrir la cápsula donde habitualmente esta interpuesto el músculo abductor.

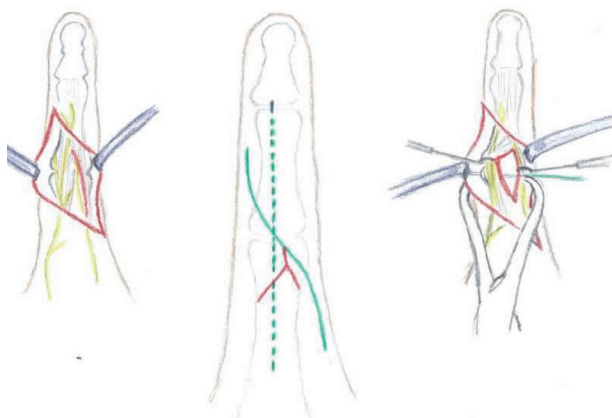


Figura 12. Incisión longitudinal recta o en S de la interfalángica, sección retinaculo extensor a la izquierda. Visión de la cápsula derecha.

Las incisiones a nivel de la articulación interfalángica distal tanto del pulgar como de los dedos largos la suelo realizar en S itálica corta con la rama central horizontal. (**Fig. 13**)

4. Vías de abordaje volares

Existen cuatro tipos de vías fundamentalmente; una para el abordaje del radio distal, una segunda para el abordaje volar del escafoides y la tercera para el túnel del carpo y la cuarta el abordaje a la región cubital del antebrazo. Existe igualmente una gran vía volar en “S” itálica alargada desde la palma de la mano hasta el codo para los Síndromes Compartimentales en

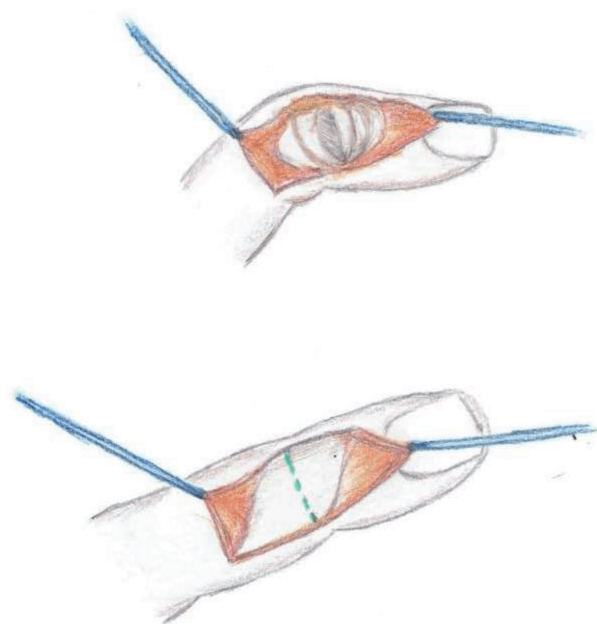


Figura 13. Abordaje dorsal de la interfalángica distal.

el que además de abrir el tejido subcutáneo se inciden todas las fascias de los compartimentos anteriores del antebrazo y así liberar las estructuras vásculo-nerviosas.

4.1. Vías de abordaje volar para el radio distal

Se hace habitualmente sobre la vaina del FCR (*flexor carpi radialis*) que es la habitual y que a veces es ampliada según la técnica de Orbay.

Sus principales indicaciones son fracturas y osteotomías correctoras del radio distal; así como procesos inflamatorios y tumorales.

Técnica quirúrgica

El paciente se coloca en mesa de mano con antebrazo en supinación. La incisión cutánea se extiende desde el pliegue de flexión distal de la muñeca en dirección proximal sobre el tendón del FCR con una longitud de unos 10 cm. Se secciona la fascia del antebrazo así como la vaina del FCR. De esta manera protegemos la rama palmar del nervio mediano así como el nervio mediano separándolos cubitalmente, así se llega a FPL (*flexor pollicis longus*) que igualmente lo rechazamos hacia el lado cubital, encontrándonos con el pronador cuadrado (PQ, *pronator quadratus*) que desinsertamos del radio en su vertiente radial, accediendo de esta forma al hueso. Quedando protegida en el lado radial de la incisión la arteria radial. (Fig. 14)

4.2. Abordaje palmar del nervio mediano

Está indicada en la liberación del nervio mediano en la lesión del túnel carpiano, es una de las lesiones más habituales de la patología de la mano.

Esta incisión se lleva a cabo desde el lado cubital de la línea de Kaplan hasta el pliegue cutáneo distal de la muñeca. La incisión cutá-

nea yo la realizo normalmente rectilínea, aunque a veces se puede realizar en S itálica alargada o en zigzag (Fig. 15). Una vez llegada al retináculo volar lo abrimos entre ambas eminencias tenar e hipotenar hacia el lado cubital, encontrándonos así al nervio mediano. Se ha de tener la precaución de liberar proximalmente la fascia antebraquial por el lado cubital. Una vez realizada la liberación del nervio solo se sutura la piel.

4.3. Abordaje línea media ampliado

Indicado en las revisiones o recidivas del Síndrome del Túnel del Carpo, Sinovitis de los tendones flexores, fracturas y luxaciones de los huesos del Carpo, Necrosis aséptica de los huesos del Carpo, así como en los procesos tumorales e inflamatorios.

Técnica quirúrgica

El paciente se coloca en de cubito supino en mesa de mano con el antebrazo en supinación.

La incisión comienza en el centro de la palma de la mano y longitudinalmente sigue hasta el pliegue distal de la muñeca donde se en curva o se hace transversal para continuar longitudinalmente entre el FCU y el FCR. Una vez que se incide la aponeurosis palmar y la fascia del antebrazo localizamos y referenciamos al nervio mediano. Se incide el retináculo flexor entre las

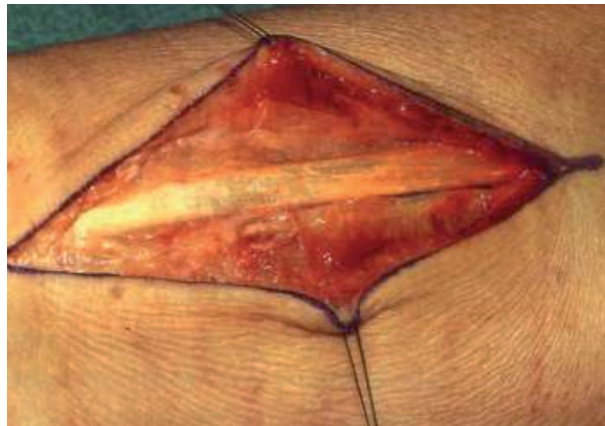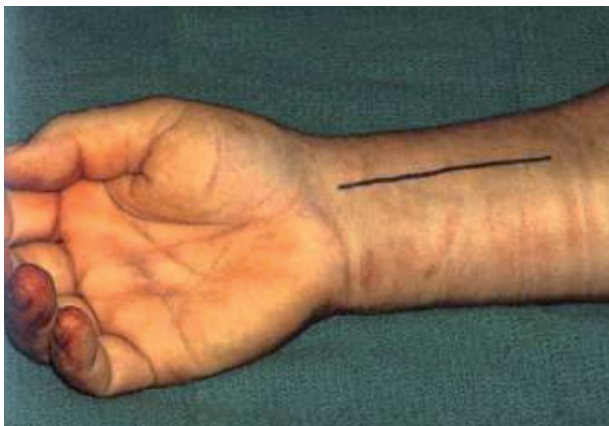

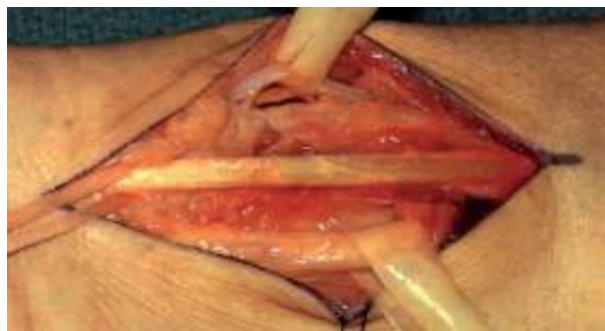
Figura 14. 1) Abordaje volar muñeca; 2) Apertura de la fascia con FCR; 3) Identificación de las estructuras tendinosas y vasculares; 4) Acceso al radio tras seccionar pronador cuadrado.



eminencias tenar e hipotenar teniendo la precaución de localizar a la rama motora del nervio mediano, por debajo de dicho nervio mediano encontramos los tendones flexores del tercer y cuarto dedo que están por encima de los tendones flexores de cuarto y quinto dedo (**Fig. 16**). Para acceder a la cápsula articular del carpo separamos los tendones flexores de los dedos largos hacia el lado cubital y el tendón del FPL y del nervio mediano hacia el lado radial. La cápsula puede abrirse longitudinalmente en “T” o incluso en “V” como demuestran autores como Brunelli, García Elías, Hagert, para realizar distintas ligamentoplastias a este nivel.

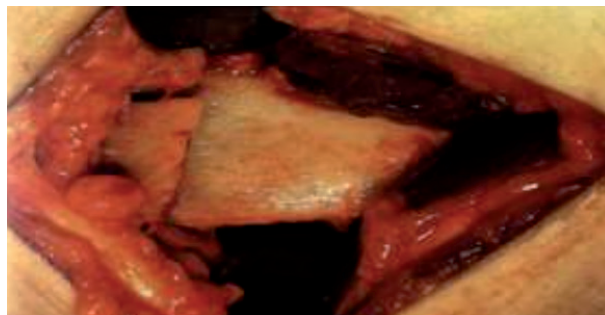

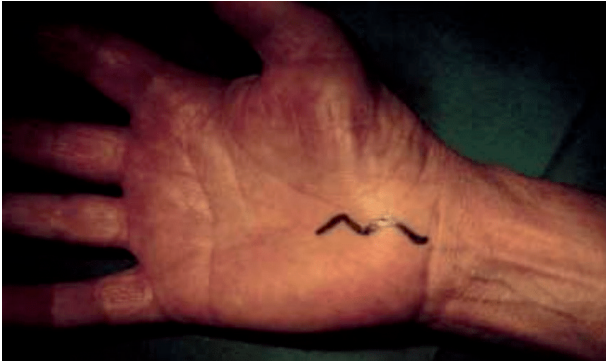


Figura 15. Incisión palmar del túnel carpiano.

4.4. Abordaje del nervio cubital en el canal de Guyon

Esta indicado principalmente en la compresión del nervio cubital a nivel del canal de Guyon así como en los procesos tumorales y trombóticos a dicho nivel.

Técnica quirúrgica

El paciente se coloca en posición de decúbito supino en mesa de mano y con el antebrazo en supinación, incisión cutánea en forma de “S” alargada desde el borde distal de la eminencia hipotenar cruzando el pliegue palmar de la muñeca y continuando a un centímetro radial del FCU. Se incide el tejido subcutáneo y la fascia y separamos la arteria cubital hacia el lado cubital y de esta forma exponemos el nervio cubital

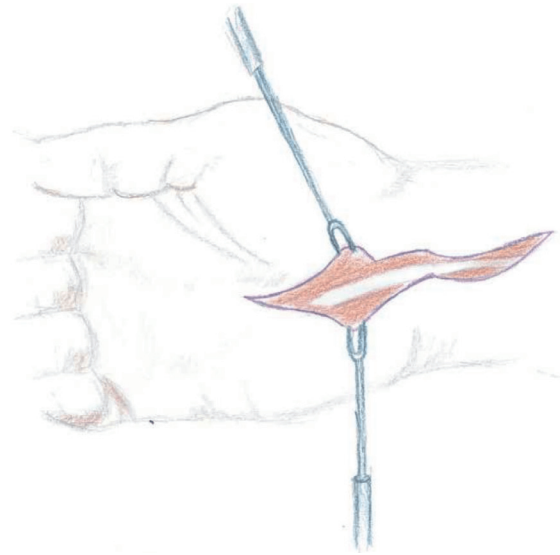


Figura 16. Incisión ampliada del túnel del carpo a muñeca.

a nivel de la división en sus ramas superficial y profunda.

4.5. Abordaje volar del escafoides

Esta indicado fundamentalmente en las fracturas y luxaciones del escafoides así como en la pseudoartrosis.

Técnica quirúrgica

Se coloca al paciente en posición de decúbito supino en mesa de mano con antebrazo en

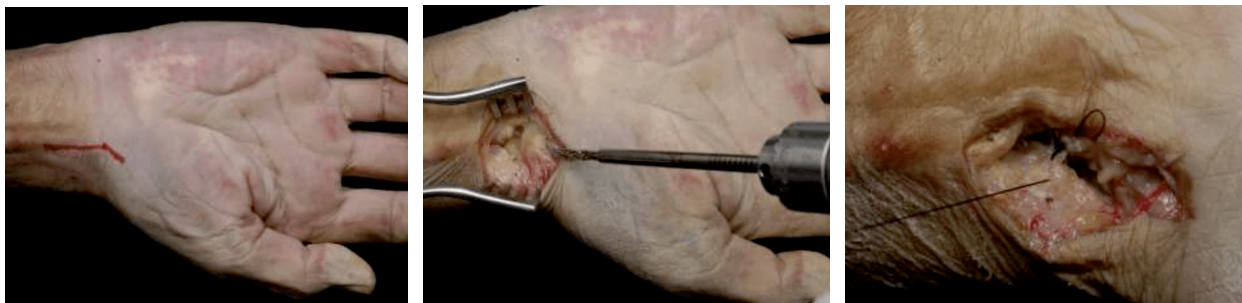

Figura 17. Abordaje volar para el escafoides carpiano.

supinación, colocando una talla enrollada bajo la muñeca para así poder híper extender el carpo. La incisión comienza un centímetro en la eminencia tenar curvándose hacia el pliegue palmar distal de la muñeca y continua en dirección longitudinal sobre el FCR unos 4 cm.

El FCR se desvía a cubital y abrimos la capsula escafoidea. La arteria radial se protege debajo del FCR. (**Fig. 17**)

4.6. Abordajes volares de la palma

Están indicados fundamentalmente en la sinovectomía de los tendones flexores, secciones tendinosas, procesos inflamatorios y en la enfermedad de Dupuytren.

Técnica quirúrgica

El paciente es colocado en mesa de mano y con el antebrazo en supinación. Para la enfer-

medad de Dupuytren existen diversas incisiones que pueden ser como la de Skog, que es una incisión transversa a nivel del pliegue palmar de la muñeca que se continúa con incisiones longitudinales hacia los distintos dedos que se encuentran retraídos. Otras veces para la citada enfermedad de Dupuytren se realiza incisiones longitudinales desde los dedos hasta el borde distal del túnel carpiano, también pueden ser en zigzag o en zetaplastias. (**Fig. 18**) Es útil para las intervenciones de la palma de la mano o de los dedos utilizar una mano de plomo o similares para poder sujetar bien los dedos.

La incisión que más frecuente se utiliza en el abordaje volar de los dedos es en “Z”, según Brunner de esta forma se visualiza y accede muy bien a las poleas y vainas. También se pueden realizar otras incisiones como las de Littler lateralizadas a cubital o radial según interesa; o zetaplastias si interesa alargar la incisión. También se realizan incisiones latero medial que yo per-

sonalmente deje de utilizarlas hace ya bastante tiempo. Con estas incisiones se accede fácilmente a los tendones flexores y a los paquetes neurovasculares.

Para acceder a la articulación interfalángica proximal se abre la vaina del tendón flexor y

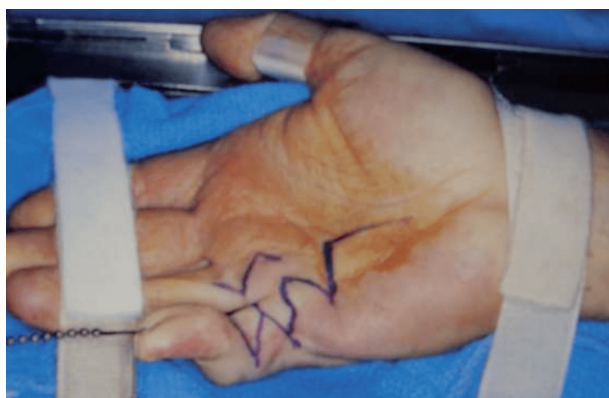

Figura 18. Incisión para enfermedad de Dupuytren en zetaplastia.

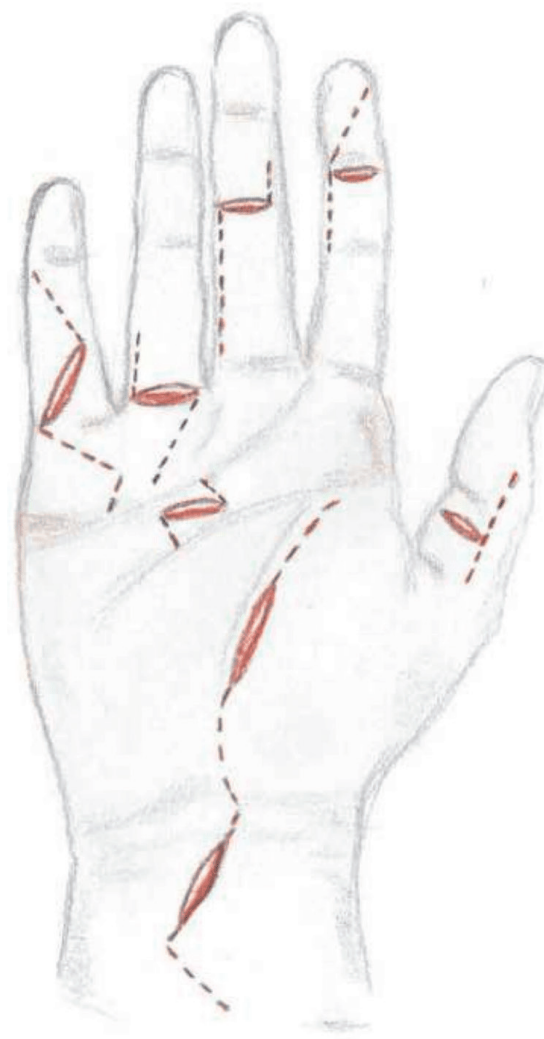
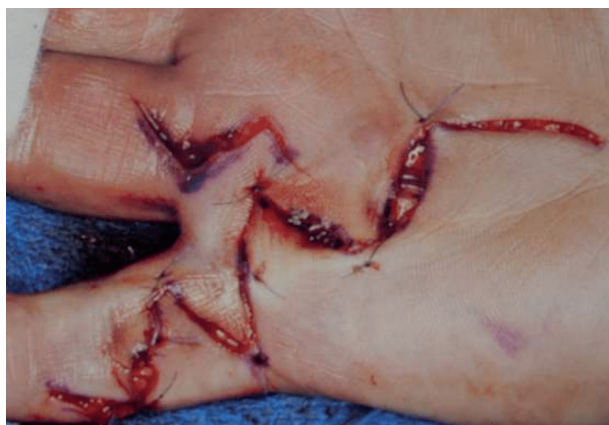

Figura 19. Ampliaciones de las heridas de la mano, muñeca y dedo para su mejor abordaje.

se separan cuidadosamente los flexores superficiales y profundos, incidimos la cápsula en forma de “H” intentando no dañar los vincula. Algunas veces las incisiones vienen determinadas por la herida original, y la ampliamos siguiendo los pliegues de la mano y de los dedos. (Fig. 19)

Seguimos los principios del padre de la Cirugía, Halsted, para el cierre de la herida con puntos finos a nivel cutáneo o mejor con sutura intradérmica.

5. Referencias

1. Peacock, E.E. Fundamental aspects of wound healing relating to the restoration of gliding functions after tendon repair. *Surg* 1964; 119: 241-50.
2. Darrach W. Partial excision of lower shaft of ulna for deformity following Colles's fracture. 1913. *Clin Orthop Relat Res.* 1992; 275: 3Y4.
3. Taleisnik J. The palmar cutaneous branch of the median nerve and the approach to the carpal tunnel. An anatomical study. *J Bone Joint Surg Am.* 1973; 55: 1212-1217.
4. Stener, B. 1963. Skeletal injuries associated with rupture of the ulnar collateral ligament of the metacarpophalangeal joint of the thumb. A clinical and anatomical study. *Acta Chir. Scand.* 125: 583
5. Orbay JL, Fernández DL. Volar fixation for dorsally displaced fractures of the distal radius: A preliminary report. *J Hand Surg* 2002; 27A:205-215
6. Brunelli GA, Brunelli GR. A new technique to correct carpal instability with scaphoid rotary subluxation: a preliminary report. *J Hand Surg* 1995; 20A:S82-5
7. Hagert E, Ferreres A, García-Elías M. Nerve-sparing dorsal and volar approaches to the radiocarpal joint. *J Hand Surg Am* 2010 Jul; 35 (7):1070-4
8. Catalano LW, Zlotolow DA, Purcell Lafer M, Weidner Z, Barron OA. Surgical exposures of the wrist and hand. *J Am Acad Orthop Surg* 2012 Jan 20(1):48:57.