



## TÍTULO

EL POTENCIAL DE LA ECOGRAFÍA CLÍNICA

## AUTOR

José Páez Gómez

**Esta edición electrónica ha sido realizada en 2024**

Tutor	Dr. D. Manuel Beltrán Robles
Instituciones	Universidad Internacional de Andalucía
Curso	<i>Máster en Ecografía Clínica (2022-2023)</i>
©	José Páez Gómez
©	De esta edición: Universidad Internacional de Andalucía
Fecha	2023
documento	



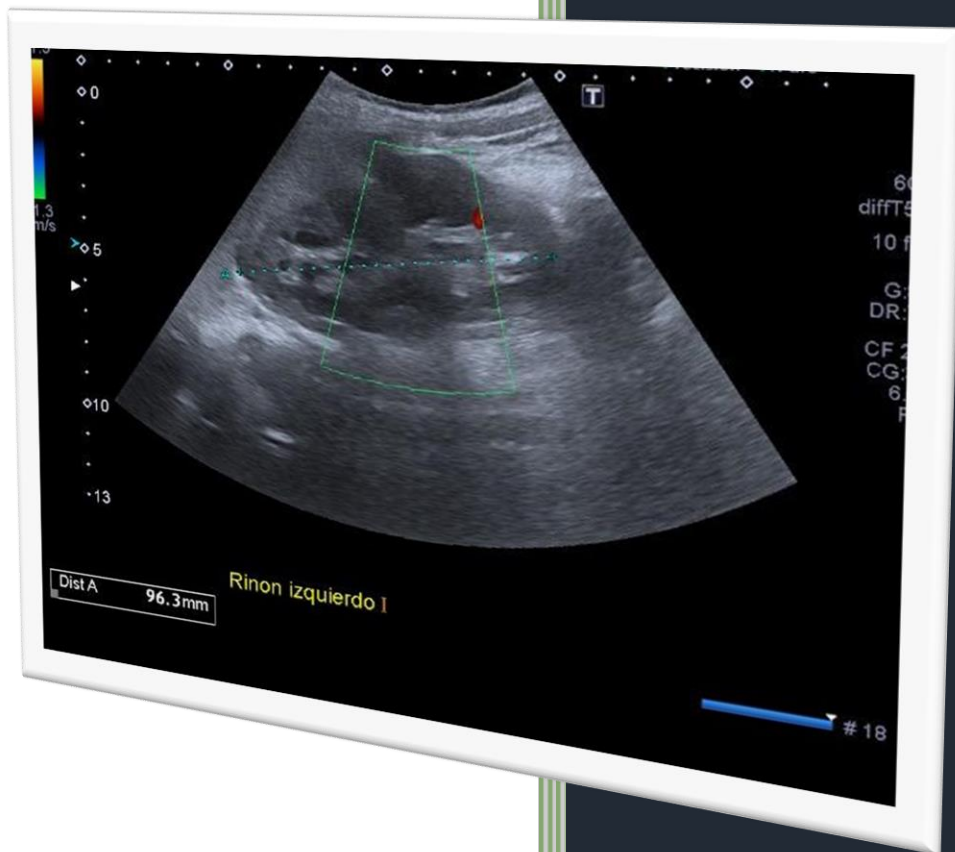
**Atribución-NoComercial-SinDerivadas  
4.0 Internacional (CC BY-NC-ND 4.0)**

Para más información:

<https://creativecommons.org/licenses/by-nc-nd/4.0/deed.es>  
<https://creativecommons.org/licenses/by-nc-nd/4.0/deed.en>

# MODULO 6. PROYECTO FIN DE MASTER

22/23



Modalidad: PORT-FOLIO DE PRÁCTICAS

Título trabajo: EL POTENCIAL DE LA ECOGRAFÍA CLÍNICA

ALUMNO: José Páez Gómez

Máster en Ecografía

Clínica

22/23

## Índice:

Resumen.....	2
Introducción.....	3
Caso clínico I: Isquemia arterial periférica .....	4
Caso clínico II: Hidronefrosis en un niño de 7 años.....	11
Caso clínico III: Ictus y trombosis de carótida interna.....	18
Caso clínico IV: Linfoma folicular.....	31
Caso clínico V: Síndrome escrotal agudo .....	44
Caso clínico VI: Síndrome de Robo de la subclavia.....	51
Caso clínico VII: Nódulos tiroideos.....	61
Caso clínico VIII: Endocarditis infecciosa.....	70
Caso clínico IX: Rodilla inestable después de contusión.....	78
Caso clínico X: Comunicación interauricular.....	85

## **Resumen:**

La Ecografía clínica ha revolucionado la asistencia en la mayoría de las especialidades médicas, quirúrgicas y recientemente en la medicina de Familia y Urgencias. Durante mucho tiempo *el clínico* empleaba herramientas básicas como el fonendoscopio, martillo de reflejos, electrocardiograma, que le servían para la exploración general, pero el diagnóstico y la terapéutica solían ser más tardía. *La Ecografía* permite al médico acercarse en tiempo real a lo que está sucediéndole al paciente y así poder racionalizar la petición de pruebas y hacer diagnósticos certeros y tratamientos efectivos.

## **Modalidad:**

Es el modo Port-folio de Prácticas en el que se desarrollan casos clínicos valorados en el Hospital Virgen del Camino de Sanlúcar de Barrameda, en su Servicio de Ecografía Clínica, los más numerosos, y otros por el servicio de Medicina Interna de dicho hospital; todos demuestran la utilidad y el protagonismo de la Ecografía Clínica no reglada para el diagnóstico y evolución de las enfermedades. Estos pacientes fueron derivados desde Atención Primaria o la Atención Especializada con una sospecha diagnóstica y la petición de Ecografía Clínica para orientar el diagnóstico.

## **Desarrollo:**

Cada caso está documentado con una resumida Historia Clínica y documentada con una iconografía anonimizada y escueta de los hallazgos encontrados más relevantes, así como un enmarcamiento de dicha patología a nivel de clínica y resultados de pruebas previas.

## **Conclusiones:**

El imparable protagonismo de la Ecografía Clínica es palpable en cualquier ámbito de la atención médica, vayas a donde vayas. Amén de lo aprendido en este Master, resalto la transformación emocional y mental que he experimentado hacia la patología del paciente. Es un hecho compartido por otros compañeros. El descubrimiento de un instrumento accesible y adaptable a cada situación, sea en Atención Primaria, Especializada o en Críticos. La Ecografía permite orientar y actuar de forma certera y segura en las diferentes situaciones y escenarios clínicos. La Ecografía musculoesquelética, la Ecografía abdominal, la ecografía de grandes vasos abdominales y supraaórticos, la Ecografía pulmonar y mucho más son campos que incitan a desarrollar una Medicina más cercana con más calor humano y sobre todo permite al médico redescubrir el tácito compromiso médico y paciente. **Todo ello ha supuesto un “plus” de amor al arte de hacer Medicina.**

## Introducción

La rápida evolución que ha experimentado la ecografía en los últimos años, tiene que ver con su inocuidad, permitiendo poder realizar de forma repetida las exploraciones necesarias a un mismo paciente sin riesgos, sin necesidad de condiciones ni infraestructuras complicadas y a un coste moderado.

La diferencia básica con la radiología radica en el tipo de ondas en las que se basa su funcionamiento, y es que la ecografía utiliza ondas mecánicas y no electromagnéticas. Estas últimas son ionizantes y por lo tanto puede afectar a nivel celular y molecular a nuestro cuerpo, pudiendo implicar riesgos a las estructuras irradiadas.

La ecografía se basa en la obtención de imágenes por el procesamiento de los ecos transmitidos por las estructuras al impactar sobre ellas los ultrasonidos.

Es una técnica diagnóstica que puede perfectamente trasladarse a todos los escenarios de la actividad médica y es el complemento ideal para salvar el aislamiento en el que se encontraba el médico de familia o de planta hasta que le llegaban los resultados de las pruebas pedidas. Y qué decir del médico de emergencias que trabaja con muy pocos apoyos diagnósticos amén de su experiencia. La ecografía se convierte en una prolongación de las manos y los sentidos de los médicos que hacemos de la ecografía un elemento tan imprescindible como la historia clínica y el fonendoscopio.

La revolución generada por esta técnica tan fiable, inocua y cercana, es consecuencia del hecho de que desde el primer momento de contacto con la técnica y con formación pertinente, el médico comprueba la mejora de la calidad y efectividad de la exploración tradicional, al permitirle observar, medir y comparar de forma directa estructuras internas con lo que ve incrementada su certeza en los diagnósticos y evitar en lo posible la medicina de derivación causada por la medicina defensiva.

Doy las gracias al destino por haberme puesto delante de los ojos a la ecografía y por supuesto doy las gracias al equipo docente y logístico de este Master por esta visión tan amplia de la utilidad de la ecografía y por haber despertado en mí la curiosidad por seguir aprendiendo sobre todo a identificar las patologías y sus causas ayudado por la indispensable Ecografía.

## **Caso clínico I: Isquemia arterial periférica crónica**

La isquemia crónica de extremidades inferiores o enfermedad arterial periférica es una forma de presentación de la arteriosclerosis que consiste en el depósito de placas de ateroma en la pared de las arterias de las piernas lo que condiciona un estrechamiento de las mismas y en consecuencia un déficit en el aporte de sangre a los grupos musculares de las extremidades inferiores. Afecta a un 15-20% de los sujetos mayores de 70 años, si bien es probable que su prevalencia sea aún mayor si analizamos a los sujetos asintomáticos.

### **Clasificación de Rutherford de la enfermedad vascular periférica (EVP)**

La clasificación introducida por Robert B. Rutherford en 1986 y revisada en 1997 consta de cuatro grados y siete categorías:

- Grado 0, Categoría 0: Asintomático
- Grado I, Categoría 1: Claudicación leve
- Grado I, Categoría 2: Claudicación moderada
- Grado I, Categoría 3: Claudicación severa
- Grado II, Categoría 4: Dolor de reposo
- Grado III, Categoría 5: Pérdida menor de tejido. Ulceración isquémica que no excede la úlcera de los dedos del pie
- Grado IV, Categoría 6: Pérdida importante del tejido. Úlceras isquémicas severas o gangrena franca

### **Diagnóstico**

La prueba de índice tobillo-brazo compara la presión arterial medida en el tobillo con la presión arterial medida en el brazo. Un número bajo del índice tobillo-brazo puede indicar un estrechamiento o una obstrucción de las arterias en las piernas. La comparación entre la presión sistólica obtenida en la arteria braquial con la obtenida en los diferentes segmentos de la extremidad inferior permite determinar la localización de la lesión y ofrece información sobre la intensidad de la afectación hemodinámica. El índice tobillo/brazo (ITB) es de especial importancia por sus connotaciones pronósticas. La presencia de un ITB alterado se asocia con un aumento del riesgo cardiovascular.

Posteriormente un estudio Doppler permite detectar flujos en las arterias maleolares (tibial anterior, tibial posterior y peronea).

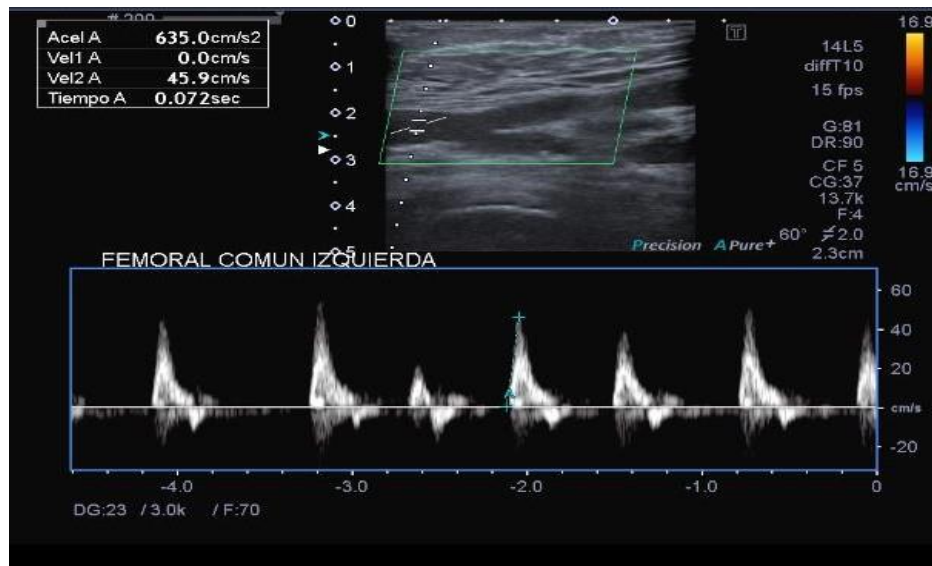
Si los datos de las pruebas anteriores contemplan indicación de reparación quirúrgica se pasa a estudios más específicos como son la Angiotomografía computadorizada (angio-TC) y la Arteriografía.

### Caso clínico de Arteriopatía periférica e Isquemia arterial

Paciente nonagenario con antecedentes personales de Hipertensión arterial, diabetes Mellitus no insulino dependiente, exfumador desde hace más de 40 años, artritis reumatoidea, osteoporosis y EPOC. En seguimiento por Cirugía vascular por arteriopatía periférica; amputación transmetatarsiana de 5º dedo pie izquierdo en 2020.

Ingresado en zona de hospitalización del Hospital Virgen del Camino por mal control del dolor de MMII y evidencias de progreso de la enfermedad isquémica arterial de base. Presenta hipotermia, proceso flogístico a nivel del pie derecho y tercio distal de pierna derecha y se deriva a área de Ecografía del hospital para Doppler venoso y arterial de miembros inferiores.

En el estudio ecográfico destacan los siguientes hallazgos:

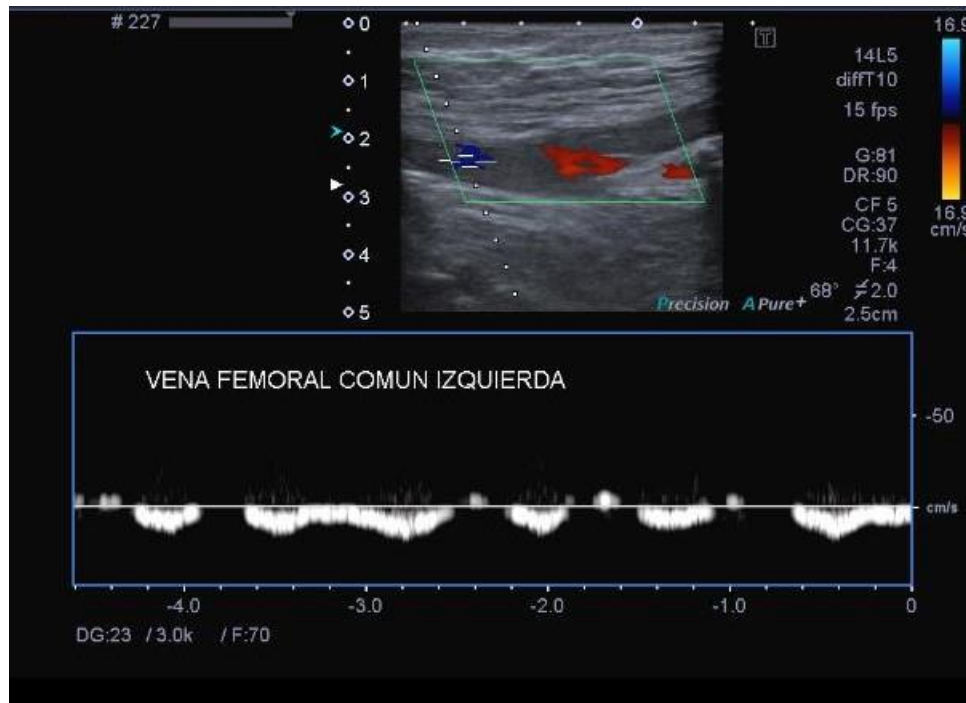
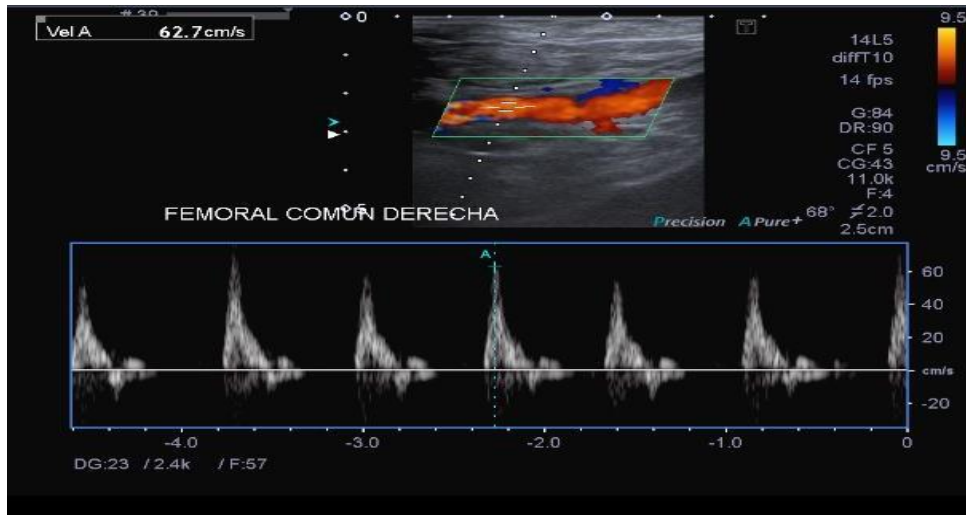


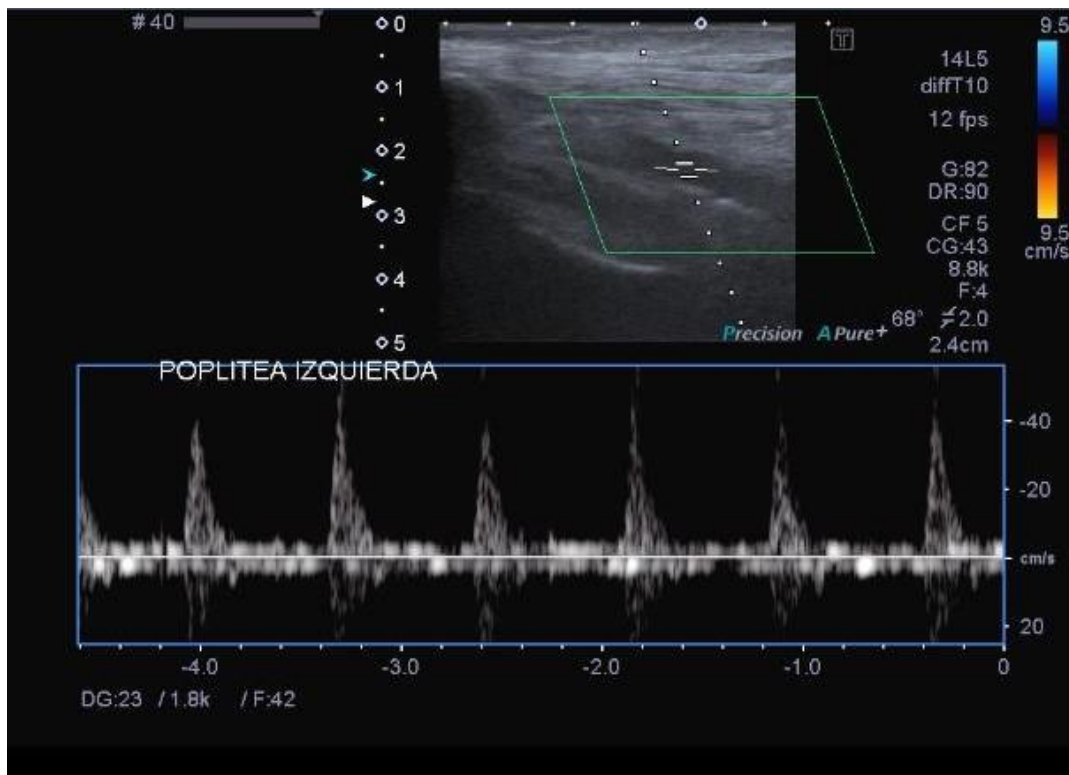
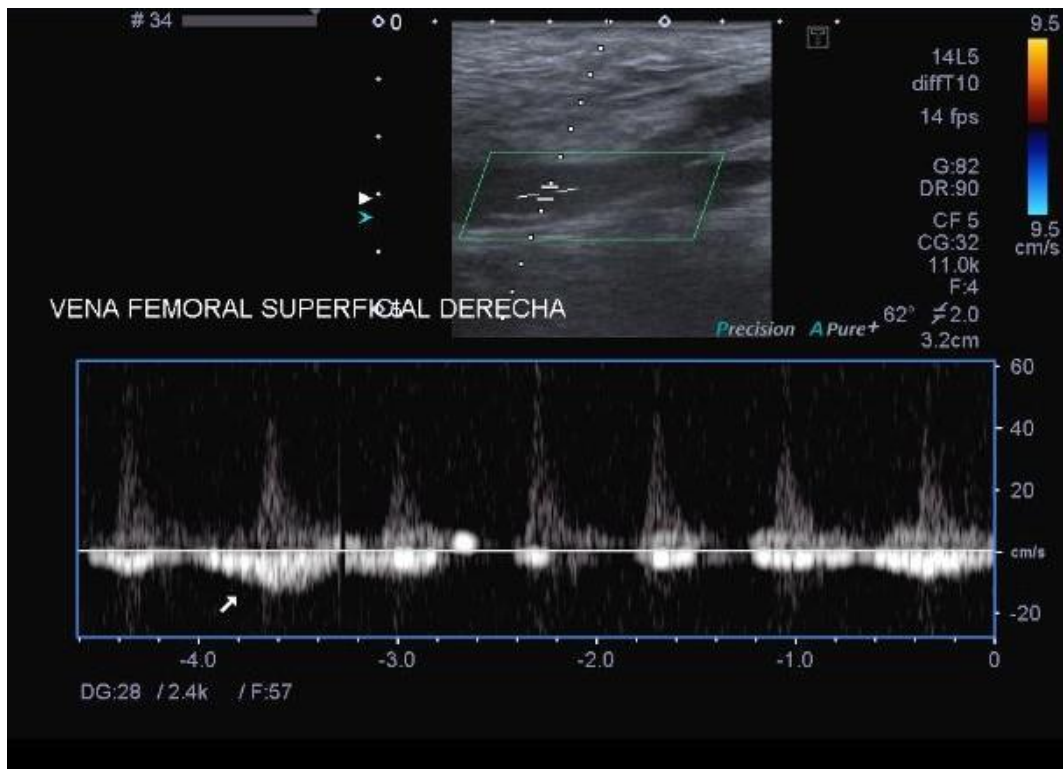
La onda espectral de ambas arterias Femorales comunes (izquierda arriba y derecha abajo) son normales bifásicas con onda sistólica y onda diastólica típicas en las arterias de miembros inferiores. Buen relleno Doppler y velocidades pico por debajo normal en relación a la situación basal del paciente.

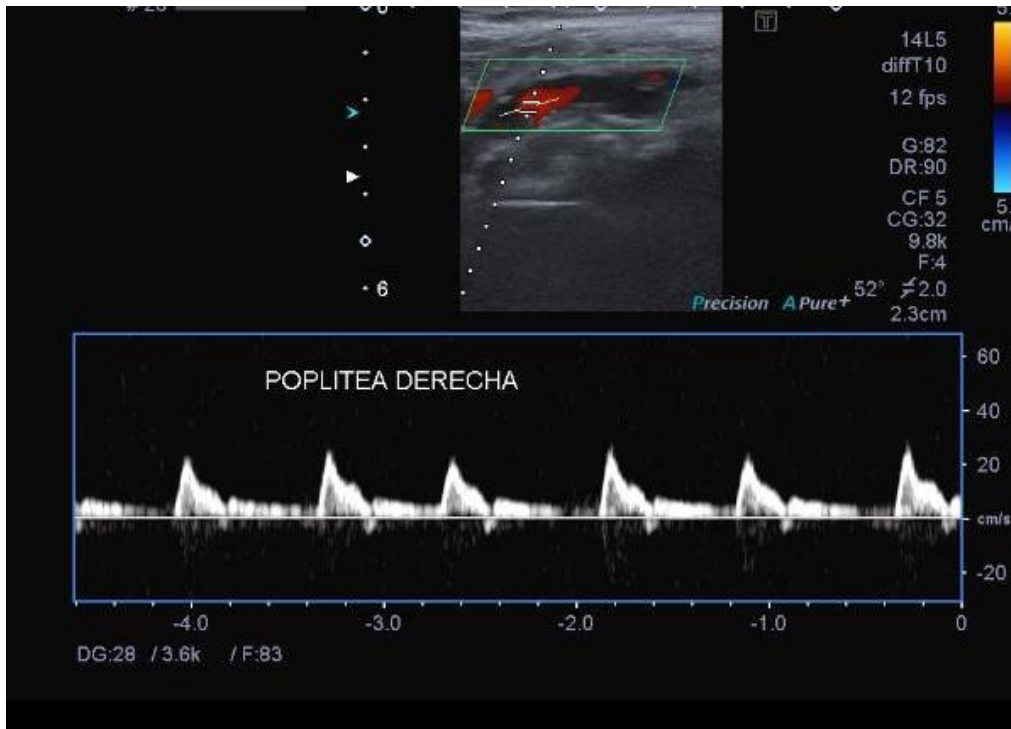


Vemos ahora el estudio espectral de ambas venas Femorales comunes.

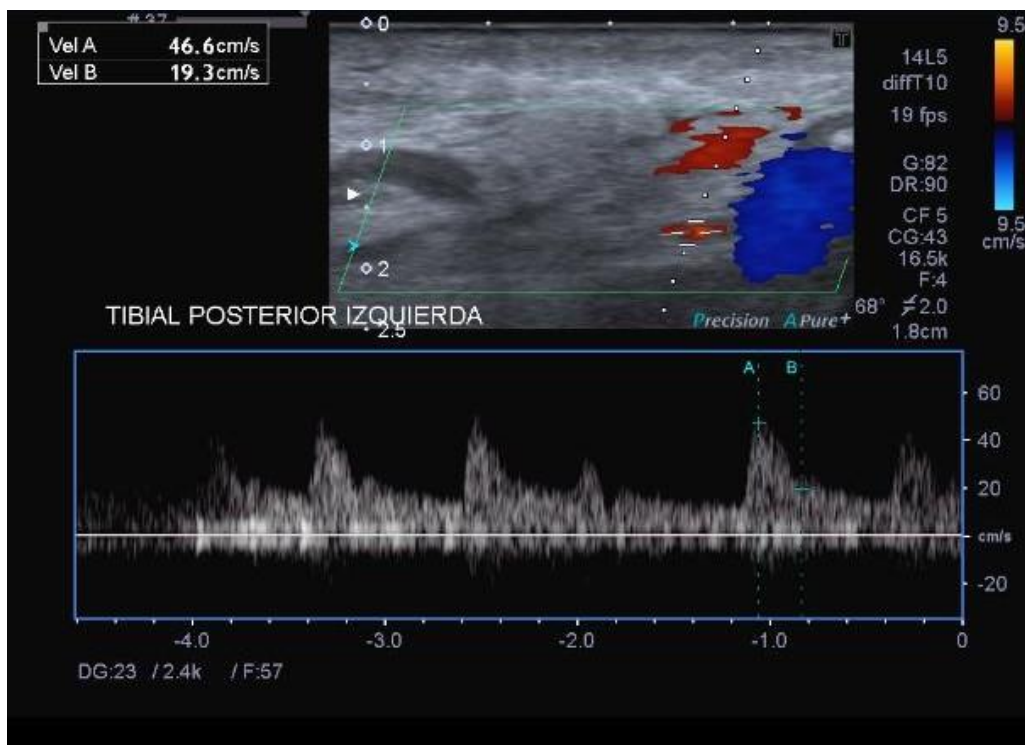
Se evidencia el patrón normal del estudio espectral venoso.





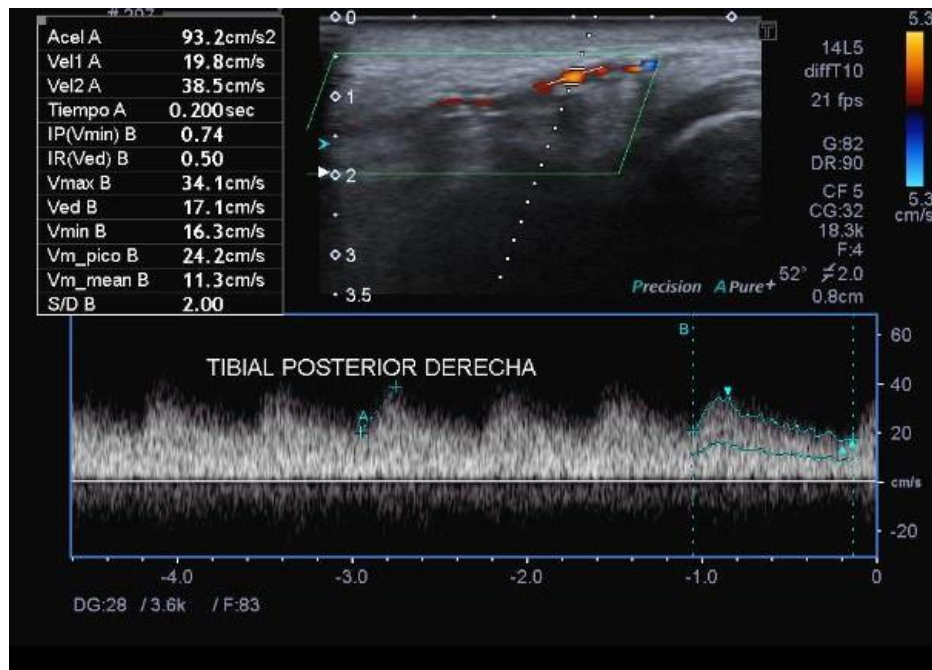


Onda espectral de ambas poplíteas (arriba la poplíteas izquierda y abajo la derecha) sin signos de obstrucción. La derecha evidencia la muesca sistólica y la onda diastólica mantenida, como signos de disminución parcial de flujo.



Arteria Tibial posterior izquierda (arriba), su estudio refleja un espectro bifásico con componente diastólico mantenido y de baja resistencia.

Estudio espectral de Arteria Tibial posterior derecha con patrón Párvus y Tardus por obstrucción significativa del flujo.



### Juicio Ecográfico:

Arteriopatía distal de Miembro inferior derecho severa por afectación de flujo de Tibial posterior derecha

### El tratamiento médico de la Isquemia arterial se basa en:

- 1.- Evitar el tabaquismo
- 2.- Control de la dislipemia
- 3.- Control de la Diabetes
- 4.- Control de la hipertensión
- 5.- Tratamiento antiagregante

En relación al tratamiento del área afectada por la obstrucción arterial la decisión de tratamiento invasivo o conservador depende de las condiciones del paciente y del mal o buen pronóstico que se prevea de la intervención.

De forma esquemática podemos resumir:

- Si la claudicación no es invalidante, la opción es tratamiento conservador.
- Si la claudicación es invalidante distinguimos:
  - Afectación del sector Aortoiliaco con pronóstico quirúrgico bueno, se puede optar por cirugía convencional (Bypas) o cirugía endovascular. Si el pronóstico quirúrgico es malo la opción es cirugía convencional o tratamiento conservador.
  - Afectación del sector Femoropoplíteo con buen pronóstico reparador y de permeabilidad, la opción es cirugía convencional o endovascular y si el pronóstico de permeabilidad o reparador es malo se opta por tratamiento conservador.
  - Afectación del sector infrapoplíteo la opción única es tratamiento conservador.

#### **Bibliografía:**

1. Hirsch AT, Treat-Jacobson D, Lando HA, Neaton JD, Dyer AR, Garside DB, et al. The role of tobacco cessation, antiplatelet and lipid-lowering therapies in the treatment of peripheral arterial disease. *Vasc Med.* 1997; 2:243-51.
2. Jonason T, Bergstrom R. Cessation of smoking in patients with intermittent claudication. *Acta Med Scand.* 1987;221:253-60.
3. Quick CRG, Cotton LT. The measured effect of stopping smoking on intermittent claudication. *Br J Surg.* 1982;69 Suppl:S24-6.
4. Kullo IJ, Rooke TW. CLINICAL PRACTICE. Peripheral Artery Disease. *N Engl J Med.* 2016 Mar 3;374(9):861-71. [[Medline](#)]

## **Caso clínico II: Hidronefrosis en un niño de 7 años**

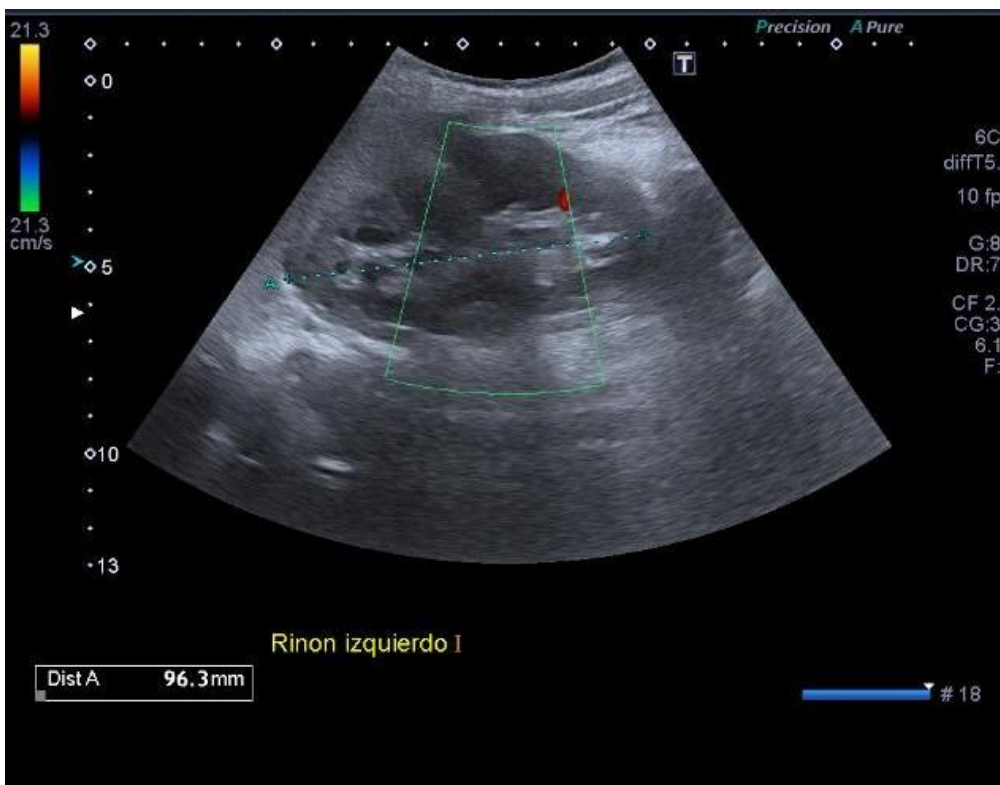
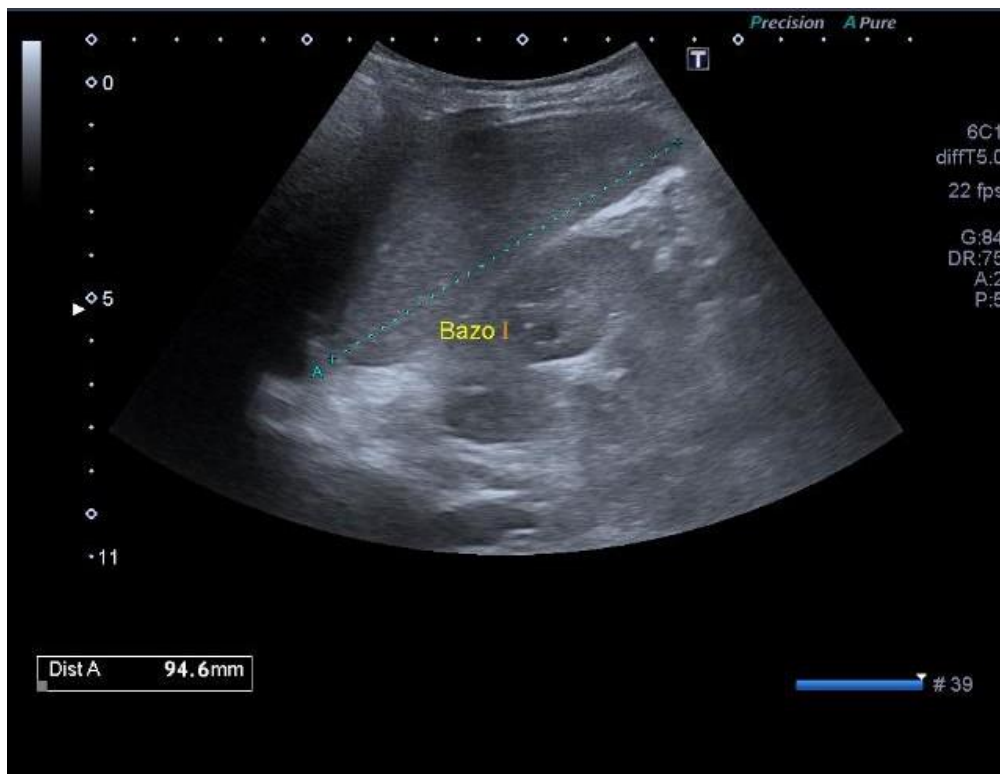
Presento el caso de un niño de siete años con trasplante hepático realizado en el Hospital Reina Sofía de Córdoba hace menos de dos años con buena evolución. La causa del trasplante fue una Fallo Hepático agudo. Acude al servicio de Ecografía clínica del Hospital Virgen del Camino para valoración ecográfica de Hidronefrosis postrasplante detectada en riñón derecho con relación sugerente con la intervención o con el tratamiento inmunosupresor prescrito. Actualmente en tratamiento con Tacrolimus. Como antecedentes familiares una tía suya fallecida sufrió una Hepatitis aguda Fulminante.

El fallo hepático agudo o FHA se caracteriza por un deterioro grave de las funciones del hígado, en pacientes sin historia previa conocida de enfermedad hepática, causado por la necrosis masiva o submasiva de las células hepáticas. Presenta tres criterios diagnósticos: inicio agudo, dentro de las ocho semanas posteriores al inicio de la enfermedad hepática clínica en un paciente sin evidencia previa de enfermedad hepática crónica, evidencia bioquímica de lesión hepática, y coagulopatía no reversible con vitamina K.

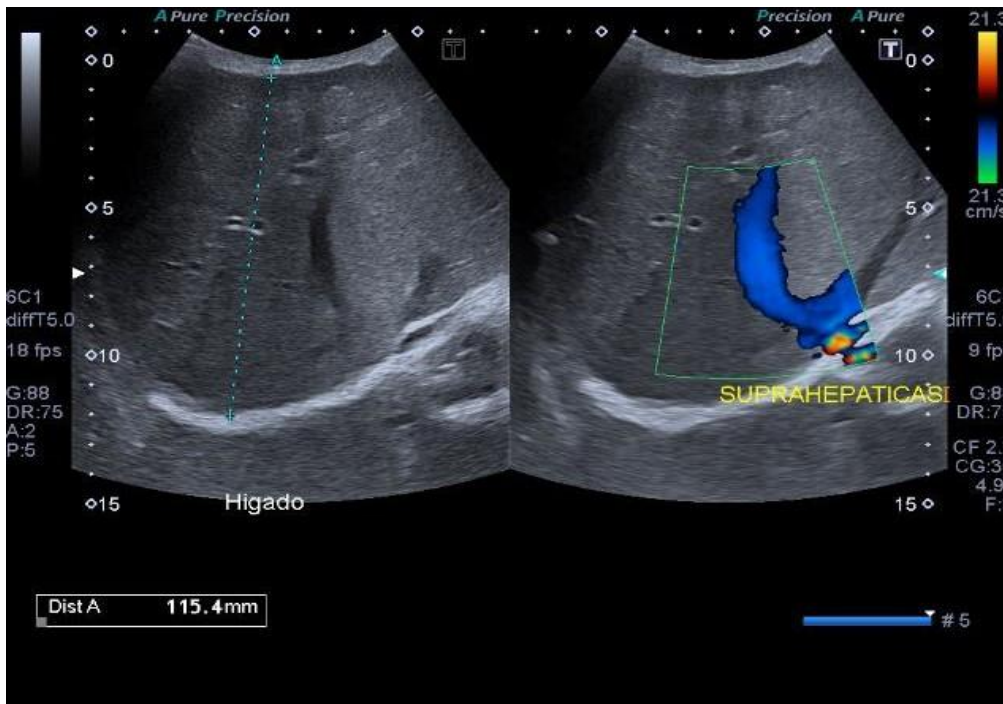
La nefrotoxicidad inducida por Tacrolimus se manifiesta por un aumento de la creatinina sérica, azotemia, fibrosis intersticial y oliguria. Los efectos nefrotóxicos pueden ser debidos al efecto inhibidor del Tacrolimus sobre la calcineurina, proteína que regula los canales de calcio celulares. En los pacientes que muestren una elevación persistente de la creatinina sérica y que no respondan a los ajustes de las dosis, se debe considera la utilización de otro fármaco inmunosupresor. Otras reacciones adversas sobre el sistema genitourinario son albuminuria, cistitis, disuria, hematuria, hidronefrosis, piuria, necrosis tubular renal e incontinencia urinaria.

El estudio ecográfico resultó los siguientes hallazgos:

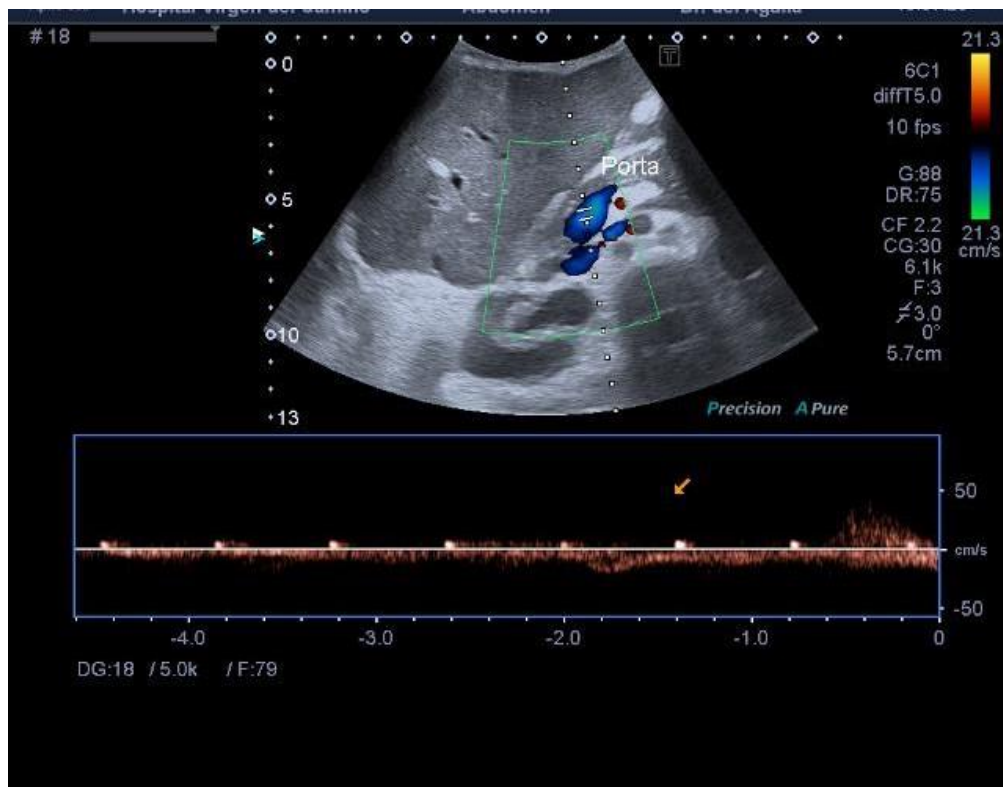
Bazo y riñón izquierdo sin hallazgos patológicos y medidas dentro de la normalidad.



Hepatomegalia moderada

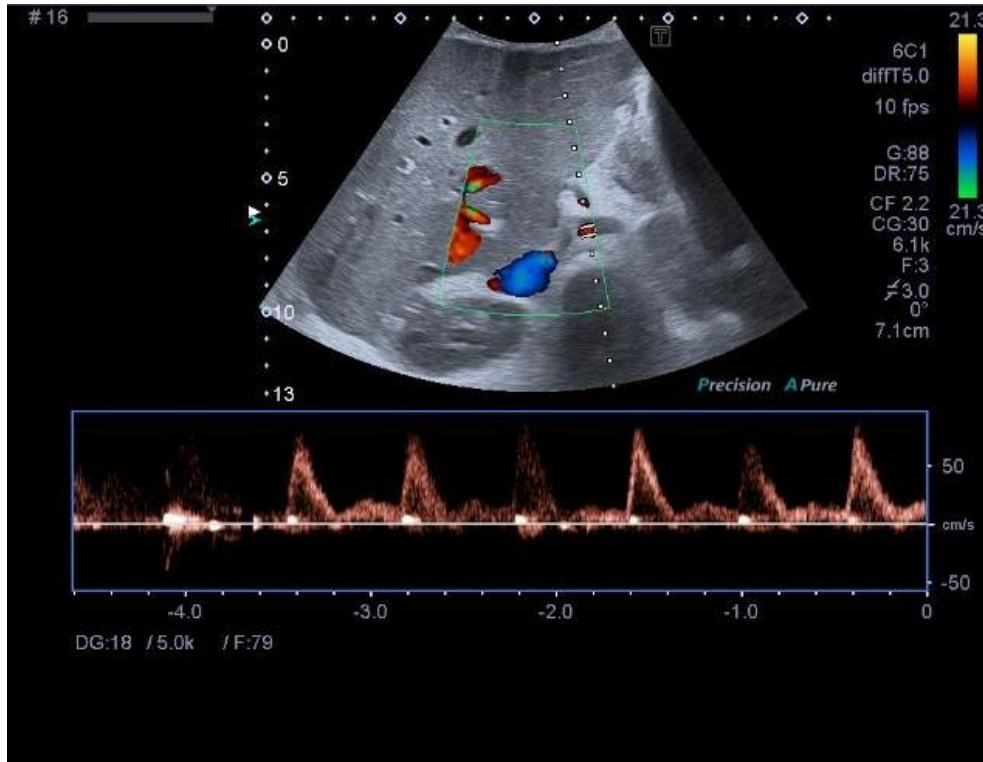


Onda espectral de Vena Porta con patrón típico venoso

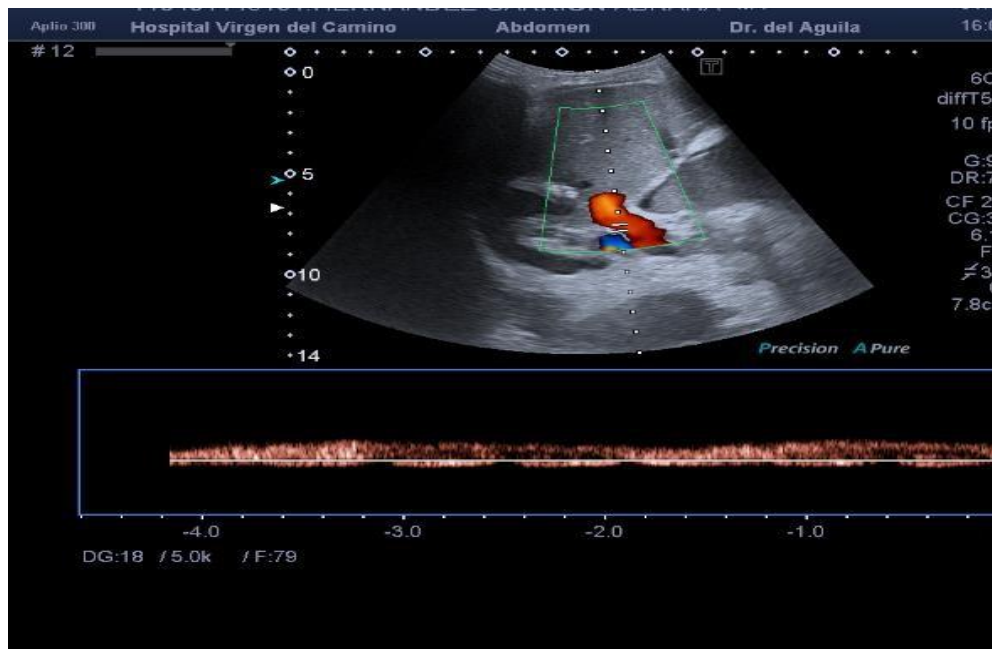




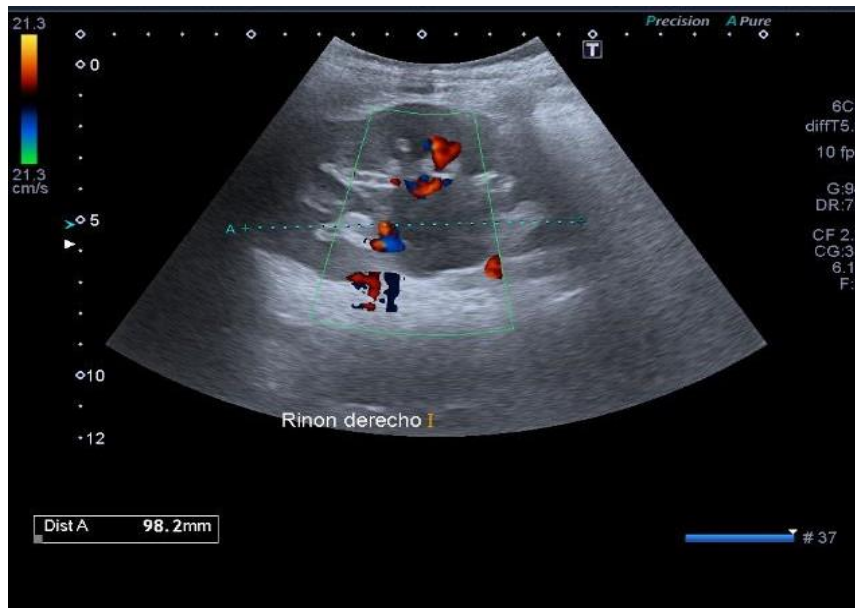Doppler pulsado de Arteria Aorta Renal derecha con onda de baja resistencia con pico sistólico de ascenso vertical y una diástoles suave y mantenida



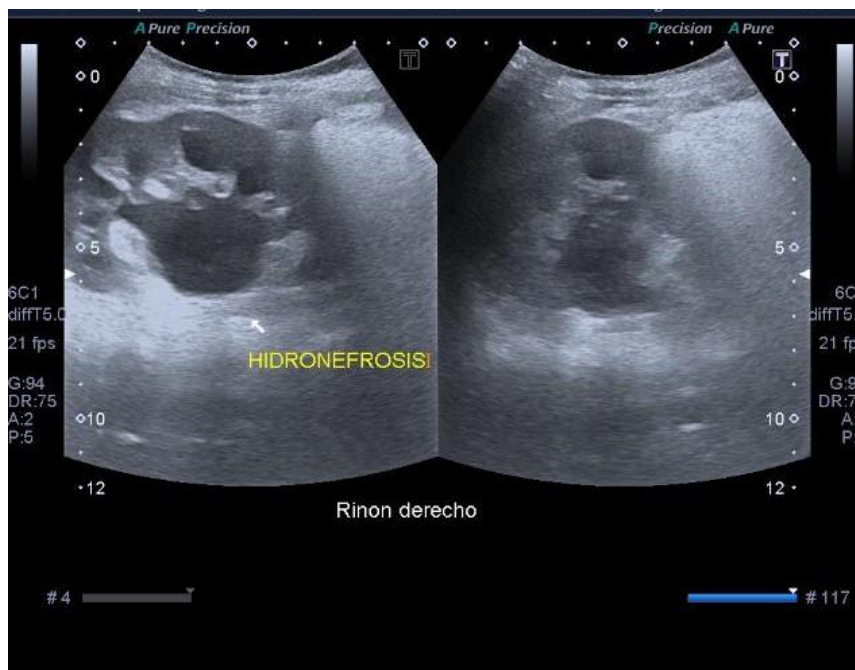Vena renal derecha con el patrón típico venoso.



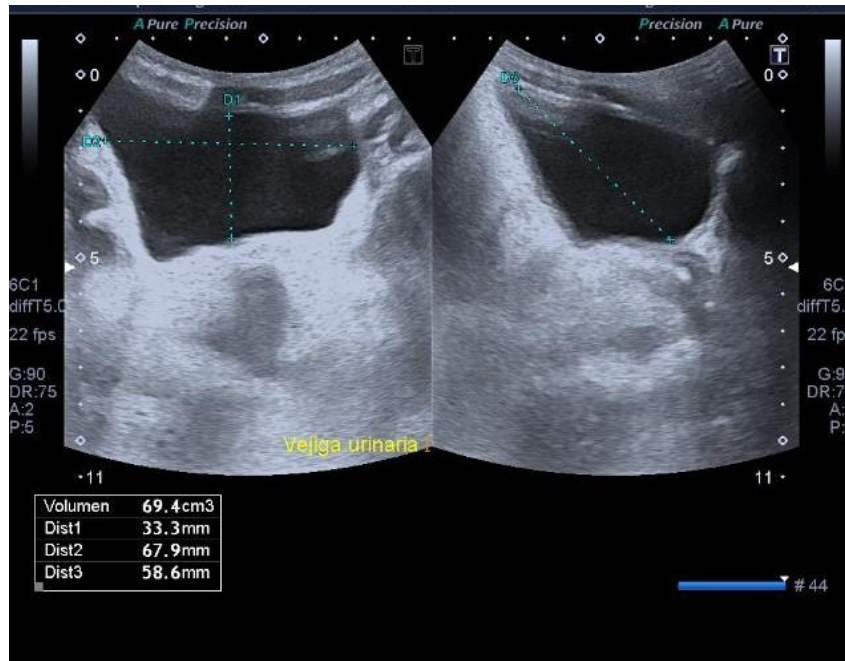
Riñón derecho aumentado de tamaño con pérdida de la diferenciación cortico medular. Dilatación máxima de Pelvis renal y calices y sistema excretor. La anatomía ha desaparecido no siendo posible identificar las estructuras normales del seno renal ocupada por gran formación anecoica que engloba todo el sistema excretor. Hidronefrosis grado III.



Corte eje largo y corto del Riñón derecho

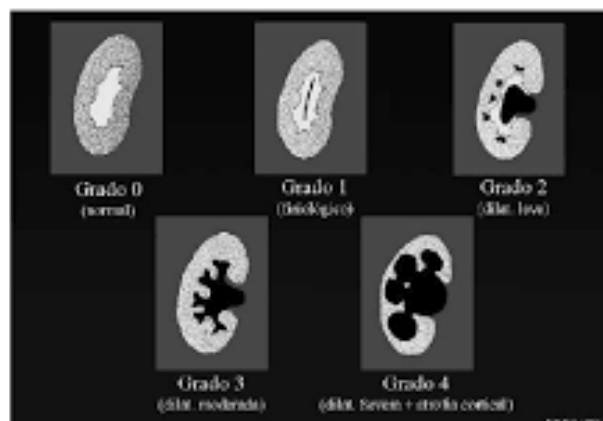


Vejiga repleccionada sin hallazgos.



La hidronefrosis constituye todo proceso que comporta dilatación por ectasia de la vía excretora y que conlleva a lo largo de su evolución atrofia parenquimatosa. Es un hallazgo descriptivo, no etiológico, causado por la obstrucción del uréter, la vejiga o la uretra, lo que produce acumulación de la orina en la pelvis renal. Esta obstrucción en la vía urinaria, puede ser aguda, crónica, o incluso pasada, y que ha dejado esta secuela.

Su diagnóstico a través de la ecografía es sencillo. Resultan de utilidad las secciones radiales a nivel de las líneas axilares posteriores que nos podrán de manifiesto la comunicación de los cálices con la pelvis y la posible dilatación del uréter yuxtapiélico.



En función de la alteración morfológica podemos clasificarla en 3 grados:

En su fase inicial el parénquima renal está conservado y los cálices aparecen como pequeñas formaciones transónicas tubulares menores de 1 cm de diámetro, rodeadas por intensa ecogenicidad de la grasa del seno.

En la hidronefrosis moderada el parénquima presenta algunos grados de atrofia, pero es perfectamente reconocible, su grosor es superior a 0,8 cm. Los cálices y la pelvis están más dilatados y el uréter puede reconocerse por dentro del borde interno del polo inferior. Este agrandamiento de los cálices con obliteración de las papilas a menudo se describe como apariencia de garra de oso.

Finalmente, en su fase final, la atrofia parenquimatosa es prácticamente total delimitándose únicamente el borde renal. La anatomía ha desaparecido no siendo posible identificar los ecos sinusales que son sustituidos por formaciones transónicas, líquidas, de distintos tamaños, separados por tabiques ecogénicos que alcanzan la cápsula renal.

### **Bibliografía:**

- Ceres Ruiz L, Bravo Bravo C. Uso racional de las pruebas diagnósticas. *Ecografía en Pediatría de Atención Primaria*. Form Act Pediatr Aten Prim. 2010;3:229-37.
- Díaz Rodríguez N. La ecografía en Atención Primaria. *SEMERGEN*. 2002;28:376-84.
- García Palomeque JC, Ceballos Aragón JM. Aplicación de la ecografía pediátrica en Atención Primaria; interconexión con la Atención Hospitalaria. *Rev Pediatr Aten Primaria*. 2011;13:359-66.
- Gil Sierra A, Méndez Alonso MA, Gutiérrez Pantoja A. Ecografía: herramienta útil para todos. En: *Curso de Actualización Pediatría 2014*. Madrid: Exlibris Ediciones; 2014. p. 507-10.
- Marià Esquerrá, Pere Roura Poch, Teresa Masat Tico, Vocenç Canal, Joaquim Maideu Mir, Rafael Cruixent. Ecografía abdominal: una herramienta diagnóstica al alcance de los médicos de familia. *Aten Primaria*. 2012;44:576-85.

### **Caso clínico III: Trombosis de Troncos Supraaórticos**

La mayoría de los ictus (85%) están relacionados con eventos isquémicos, es decir por déficit circulatorio (no hemorrágico) secundarios a ateromatosis o tromboembolismo.

El origen más común de estas embolias es la arteria carótida extracraneal. La aterosclerosis carotídea afecta casi exclusivamente a la región del bulbo carotídeo y de la arteria carótida interna proximal.

El ictus o infarto cerebral es la tercera causa de muerte y una importante causa de discapacidad. Desgraciadamente, la mayoría de los ictus suceden sin previo aviso y dejan con frecuencia a los supervivientes incapacitados con un coste emocional importante para las familias y un coste económico elevado para el sistema sanitario.

#### **Caso clínico**

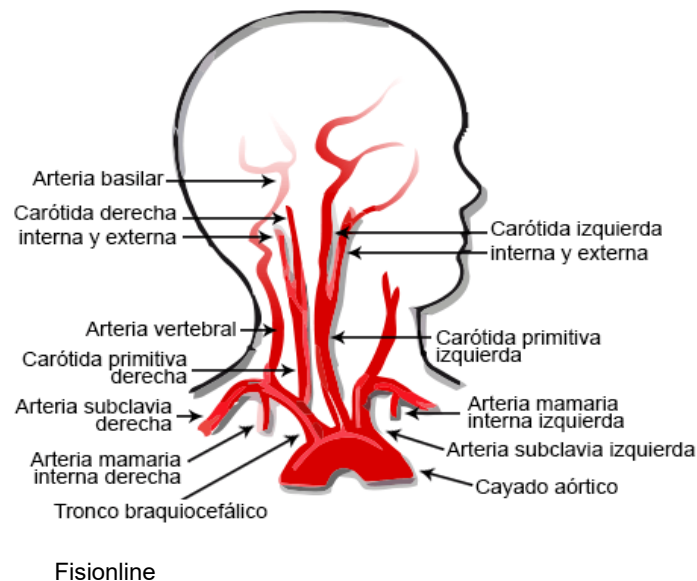
Se trata de un paciente varón de mediana edad de trabajo habitual físico, pensionista desde hace años a raíz de una Accidente Cerebro Vascular documentado frontal derecho por TAC de perfusión y Resonancia Magnética en el contexto de Hipertensión Arterial mal controlada. Padece además de dislipemia, diabetes tipo II y obesidad mórbida.

En el ingreso por ACVA se le pide Ecografía Doppler de Troncos Supraaórticos evidenciándose obstrucción significativa de Arteria Carótida Interna derecha, obstrucción extensa para la que se indica tratamiento conservador con revisiones periódicas.

Al alta presenta secuelas a nivel motor y a nivel de coordinación motora que no le impiden una vida autónoma. Además, presenta mínima afasia de expresión.

Viene a revisión para Valoración de los Troncos Supraaórticos con Ecografía Doppler. Refiere encontrarse bien.

## Anatomía de los troncos supraaórtico



El cayado Aórtico da lugar a tres grandes ramas que son el Tronco Braquiocefálico, la arteria Carótida común izquierda y la subclavia izquierda.

El Tronco Braquiocefálico, también llamado arteria Innominada, es la primera rama. Se origina a nivel del manubrio esternal y se bifurca en la carótida común derecha y subclavia derecha.

La arteria subclavia derecha tiene su origen en el tronco braquiocefálico y se dirige al miembro superior derecho. La arteria subclavia izquierda tiene su origen en el arco aórtico. La arteria vertebral es la primera rama de la arteria subclavia y sigue un trayecto a través de los agujeros transverso desde C6 hasta C1, entra en cráneo por el agujero occipital y ascienden por la cara inferior del tronco del encéfalo para unirse con la vertebral contralateral formando la arteria basilar.

La arteria carótida interna la podemos dividir en cinco segmentos, bulbo, porción cervical, porción petrosa, porción cavernosa y porción cerebral: esta última contribuye a la formación del polígono de Willis y de ella se originan las arterias cerebrales anteriores y medias.

La arteria carótida común derecha se origina del tronco braquiocefálico en la base del cuello mientras que la carótida común izquierda nace directamente del cayado de la aorta en el mediastino. Ambas arterias, común derecha e izquierda ascienden por el cuello. A nivel del Angulo de la mandíbula se bifurcan en carótida interna y externa.

### **Fisiopatología de la ateromatosis de troncos supraaórticos:**

Las placas de la arteria carótida se caracterizan por la acumulación de lípidos y grasas, calcificación y la ulceración, con fenómenos inflamatorios y hemorragias o trombosis en su interior. A mayor aumento de la placa se sigue de mayor estenosis y mayor el riesgo de padecer ictus. Las placas más grandes son generalmente más inestables y más propensas a sufrir hemorragias en su interior y producir embolización e ictus.

Dos teorías argumentan el origen de la patología neurológica en relación a trombosis de vasos supraaórticos. La primera argumenta que los AIT son producidos por la disminución del flujo sanguíneo cerebral a partir de cierto grado de estenosis. Esta hipótesis no ha sido confirmada. La segunda y con más apoyos dice que los AIT hemisféricos son resultado de embolización plaquetarias desde la placa de ateroma. El hecho de que los AIT cesen completamente con la obstrucción completa de la arteria estenosada valida esta teoría.

A veces una placa de ateroma discreta en la carótida interna experimenta una hemorragia brusca en su interior que produce una obstrucción brusca de la luz de la arteria. También puede ser que un fragmento de la placa se desprenda y viaje a través del torrente sanguíneo hasta ocluir vasos cerebrales más distales y pequeños.

### **Etiopatogenia de la Ateromatosis carotídea:**

La entidad responsable principal de la enfermedad oclusiva de los Troncos Supraaórticos es la aterosclerosis en una 90%. El 10% restante son procesos como la displasia fibromuscular, acodamientos arteriales secundarios a elongación, compresión extrínseca, disección intima y las angiopatías inflamatorias.

La aterosclerosis se manifiesta por depósitos de colesterol en la íntima arterial que genera una respuesta inflamatoria y proliferación de fibroblastos. Posteriormente se pueden formar depósitos de calcio. La lesión puede crecer lentamente dentro de un

proceso ateromatoso típico o sufrir bruscas expansiones por hemorragias en su interior. En cualquier caso, la rotura de la íntima puede descargar hacia la luz del vaso numerosos detritus. Estas lesiones pueden favorecer la formación de agregados plaquetarios o trombos que posteriormente embolicen hacia la circulación cerebral. Las lesiones ateromatosas ocurren habitualmente en las bifurcaciones, origen de las ramas del cayado aórtico, origen de la arteria vertebral en la arteria subclavia, en la bifurcación carotidea y origen de las arterias cerebrales. La predilección de estas lesiones por la bifurcación carotidea se relaciona con la geometría del vaso, el perfil de la velocidad de flujo y la presión de cizallamiento parietal.

El 38 % de las lesiones extra e intracraneales se localizan en la bifurcación carotidea, el 20% en el origen de la arteria vertebral, el 9% en el origen de las ramas de la aorta y el 33% restantes son intracraneales.

#### **Factores de Riesgo ateroembólicos:**

Los factores de riesgo comúnmente identificados que predisponen a un ictus isquémico se correlacionan generalmente con factores de riesgo establecidos por el desarrollo de la arteriosclerosis y los procesos que de ella se derivan como la cardiopatía isquémica, la claudicación intermitente y los aneurismas.

De estos factores de riesgo, los más fácilmente modificables son la hipertensión, el hábito de fumar y la hiperlipemia. Los pacientes hipertensos tienen un riesgo relativo 3 a 4 veces más alto de tener un ictus que los no hipertensos. Otros predictores del ictus incluyen AIT previos, soplos o estenosis de carótida conocida.

Los factores de riesgo para el ictus isquémico no tratable son la edad avanzada, sexo y antecedentes familiares de ictus.

Factores de riesgo potencialmente tratables son la hipertensión arterial, tabaquismo, hiperlipemia, diabetes, AIT, obesidad, estenosis carotidea y enfermedad cardíaca.

#### **Clínica de los ACV (accidentes cerebro vasculares)**

Los episodios isquémicos cerebrales se definen como AIT e infarto cerebral (con signos transitorios o con distintos grados de discapacidad).



Desde hace más de 50 años todo episodio focal, repentino que dure menos de 24 horas se denomina AIT (Accidente isquémico transitorio). Se sabe que más de la mitad de los pacientes con episodios isquémicos que duran más de una hora de evolución y el 70% de los que los síntomas duran entre 12 y 24 horas presentar por RMN lesiones isquémicas cerebrales. Los síntomas suelen ser alteraciones sensitivas o motoras lateralizadas, alteraciones del lenguaje, ceguera temporal, diplopía, ataxia, disartria, vértigo, confusión o pérdida de memoria.

Los ictus establecidos pueden deberse a una estenosis embolígena hacia una arteria cerebral (mecanismo similar a los AIT), a la trombosis de un vaso terminal (trombosis de arterias cerebrales con lesiones estenóticas previas) o a la privación repentina de flujo como consecuencia de una obstrucción proximal con escasas compensaciones a través del polígono de Willis.

El infarto cerebral se produce cuando el flujo sanguíneo al cerebro se interrumpe sabiendo que, si la interrupción dura más de unos minutos, las células cerebrales comienzan a morir lo que altera las funciones corporales que esa parte del cerebro controla.

### Exploración Ecográfica del caso clínico

Imagen 1: ACC izquierda: onda de baja resistencia con un ascenso sistólico vertical y un flujo presente y continuo en la diástole, aunque con menor velocidad que el de la ACI.

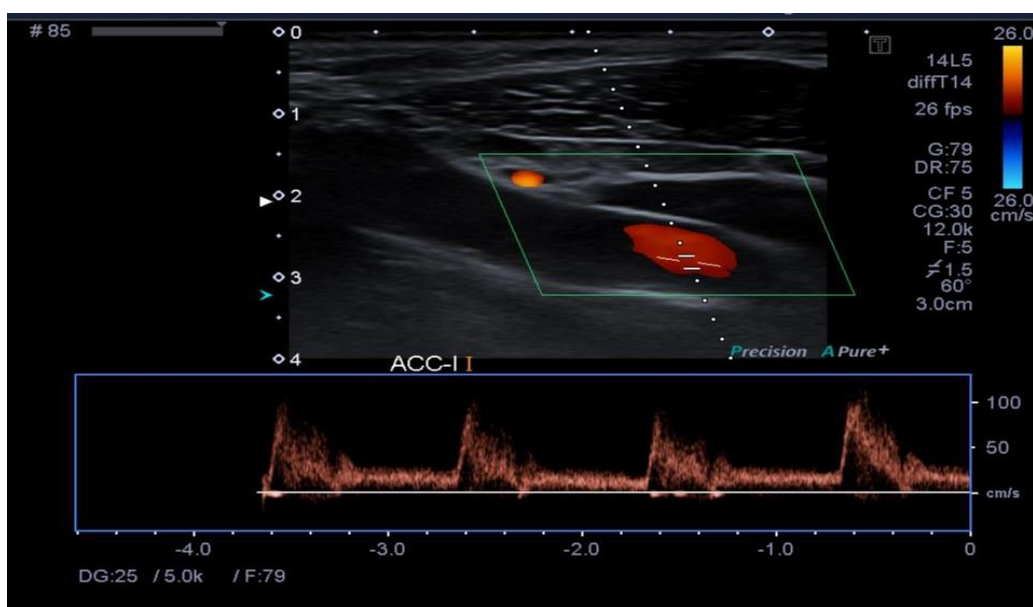


Imagen 2: ACI izquierda: onda de baja resistencia con flujo mantenido durante la diástole.

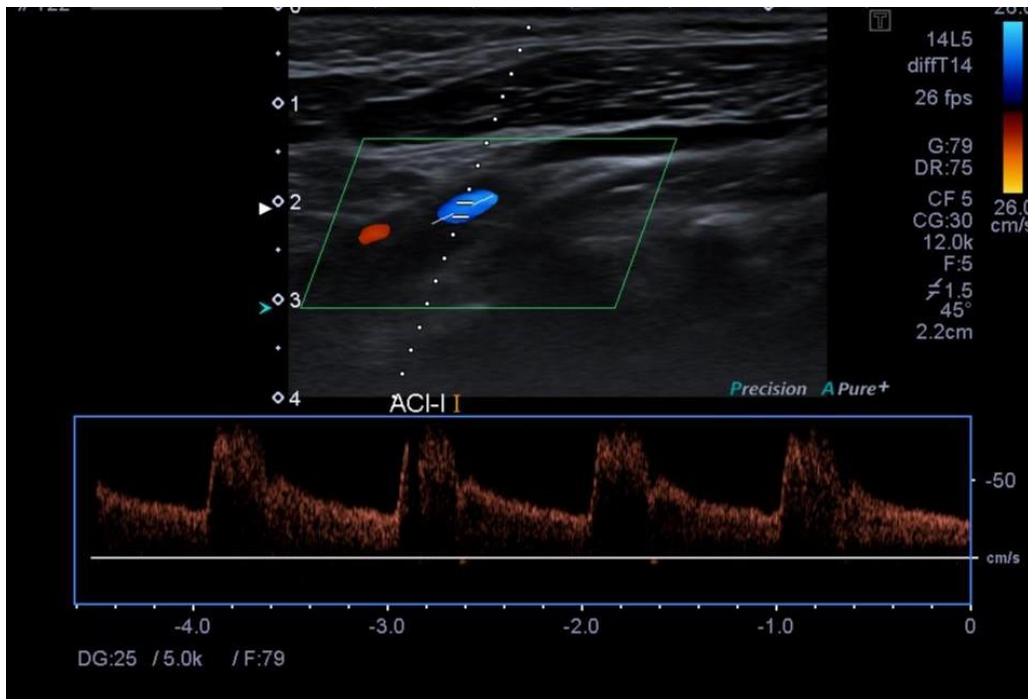


Imagen 3: ACE izquierda: alta resistencia con aumento de la pulsatilidad comparada con ACC y ACI, ascenso sistólico vertical y agudo, con disminución del flujo diastólico.

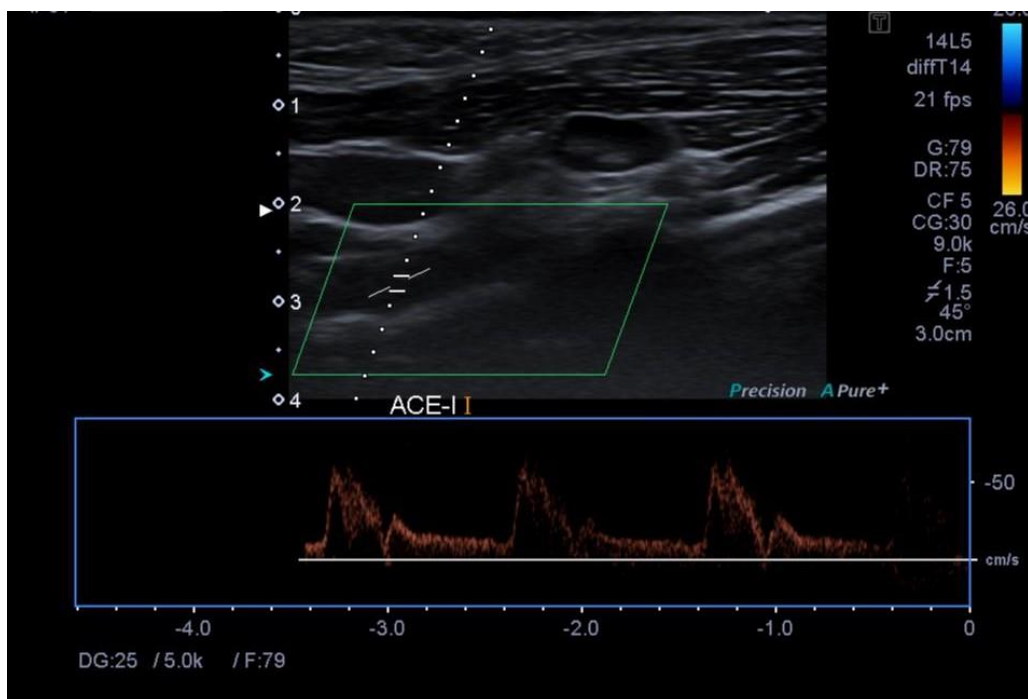


Imagen 4: ACC derecha, se evidencia engrosamiento de la pared distal imágenes hiperecóticas sugestivas de placas ateromatosas. Cuantificación del Grosor Intima Media (GIM), que resulta tener un valor predictivo muy alto de enfermedad ateromatosa. Se hace la media de las tres medidas que resultan estar elevadas de la normalidad.

El GIM o grosor de intima media se define como un patrón de doble línea visualizada en modo B en ambas paredes de las arterias carótidas en el plano longitudinal.

La doble línea se encuentra entre dos límites anatómicos, la interfaz entre la luz del vaso y la íntima y la interfaz entre la media y la adventicia.

El GIM se mide preferentemente en la pared distal de la ACC antes de la bifurcación carotidea. La medida puede ser automática, semiautomática o manual según el equipo de ultrasonidos. La mejor manera de y más exacta de establecer el GIM es realizar varias medidas.

Los valores del GIM con los requisitos anteriores se estiman un valor medio de 0.73 mm con un intervalo de confianza del 95%. Un mayor GIM se ha relacionado con aumento de los niveles de homocisteína, proteína C reactiva y síndrome metabólico. También con aumento de riesgo de cardiopatía isquémica e ictus. En el caso de nuestro paciente presenta un GIM elevado.

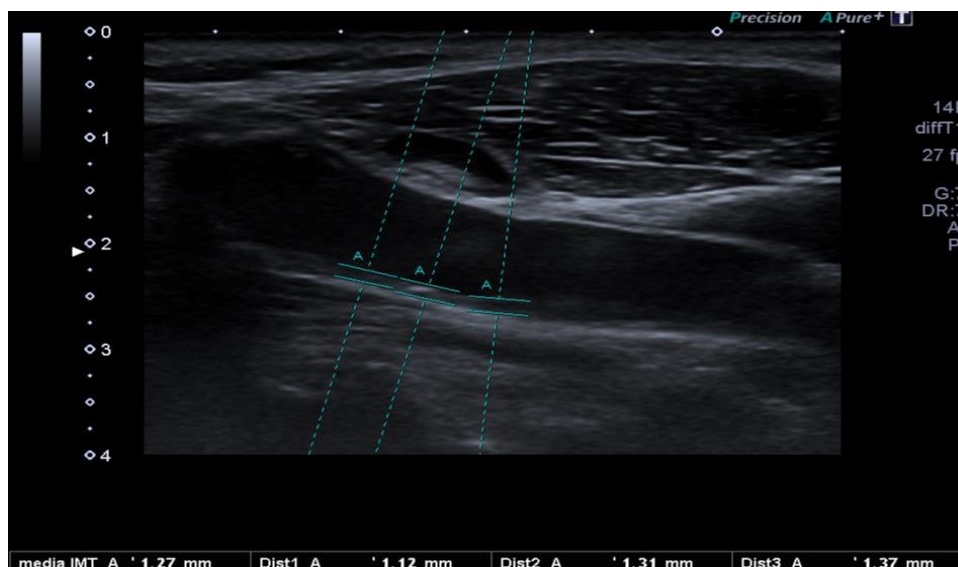


Imagen 5: Carótidas derechas, zona del Bulbo y bifurcación. A nivel espectral de Carótida Común derecha se evidencia onda de baja resistencia con un ascenso sistólico vertical bifásico y ensanchado y un flujo presente y continuo en la diástole. La velocidad máxima en la carótida común derecha es muy inferior a la de la Carótida común izquierda posiblemente por la obstrucción posterior de una de sus ramas interna o externa.

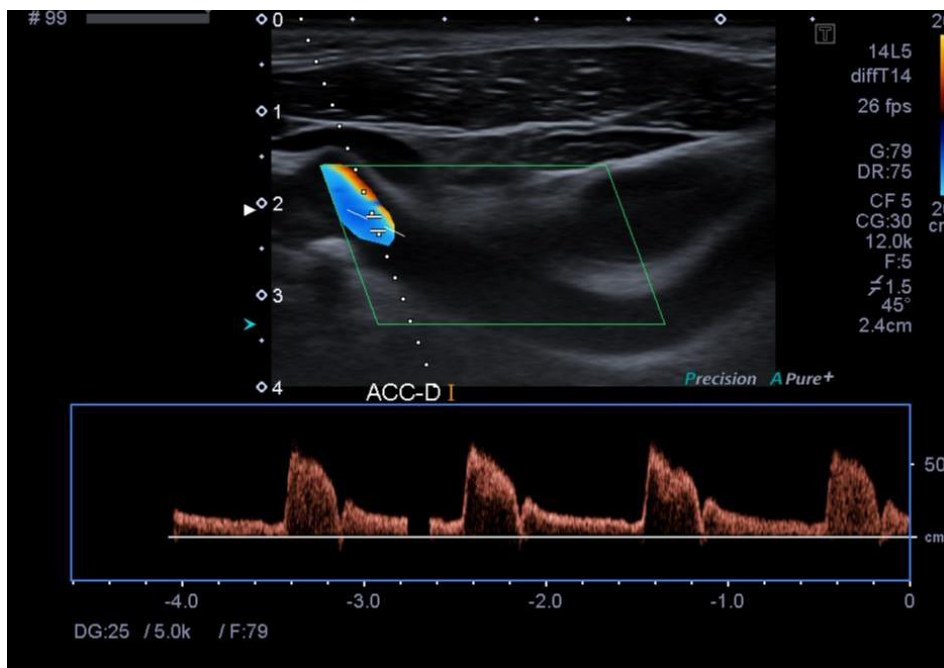


Imagen 6: Zona de bifurcación carotidea con evidencia de placa de ateroma en ambas carótidas mucho más evidente en carótida interna sin flujo Doppler.

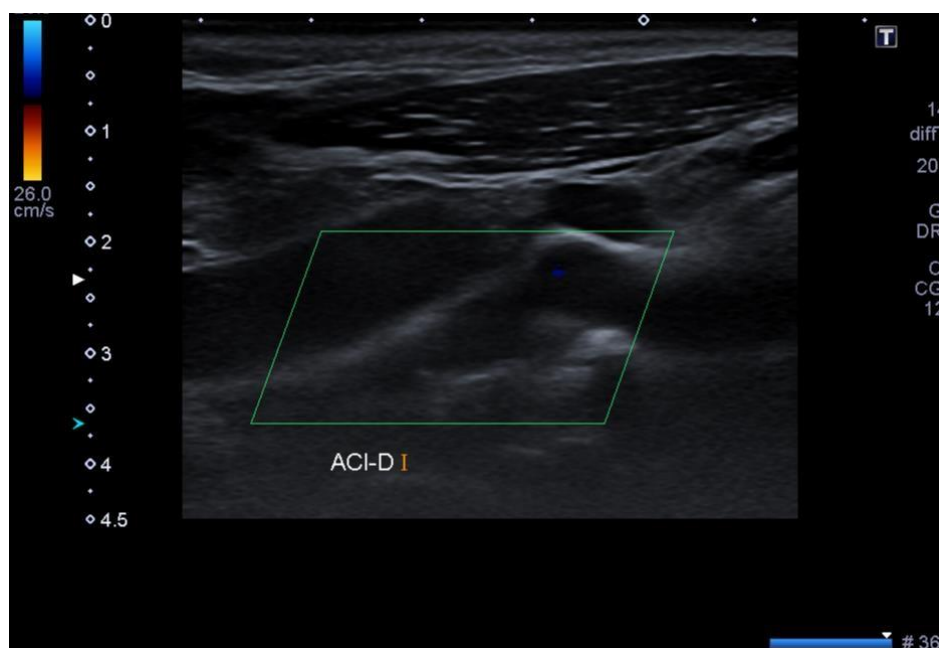
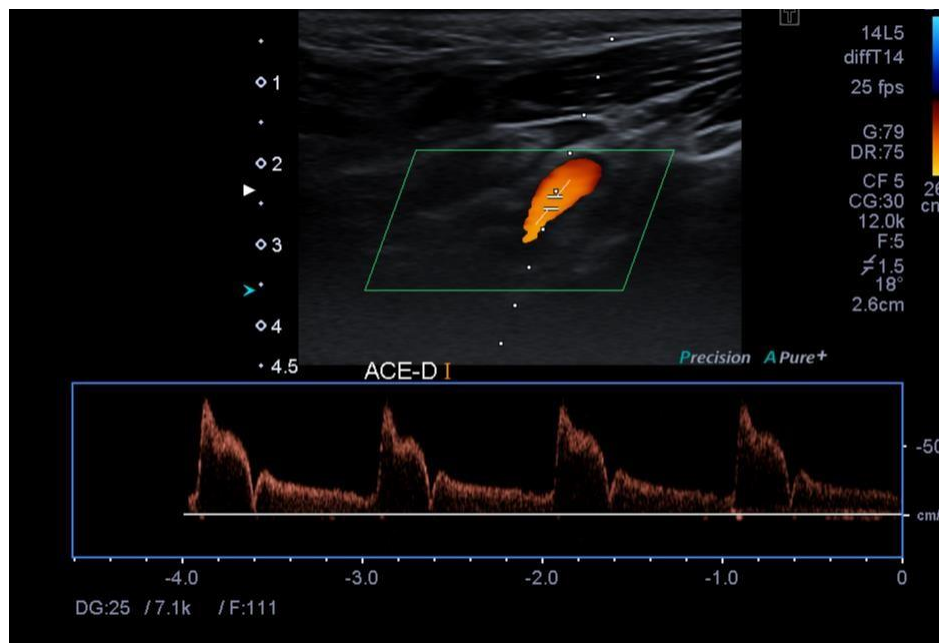


Imagen7: Doppler espectral de arteria carótida externa con onda de moderada resistencia, bifásica sistólica y con componente diastólico no propio posiblemente causado por la moderad obstrucción de su luz por placa de ateroma.



En general y de forma aproximada se puede hacer una relación entre el grado de estenosis de la carótida interna y la velocidad sistólica máxima. Se posicionó el transductor sobre el eje longitudinal del vaso, recorrido toda la extensión de la placa y buscando la zona con la velocidad sistólica máxima. En base a los hallazgos hemodinámicos, las estenosis se clasifican en:

1. Normal: VSM <125 cm/s. Sin placas endoteliales
2. Grado de estenosis <50%: VSM < 125 cm/s, considerando presencia de la placa endotelial que reduce el diámetro de la luz vascular >50%
3. Grado de estenosis 50-70%; VSM entre 125 y 230 cm/s
4. Grado de estenosis 70-90 %: VSM >o igual a 230 cm/s
5. Grado de estenosis 90% (sub oclusión): VSM alta, baja o indetectable
6. Grado de estenosis del s100% flujo indetectable

## Diagnóstico de Ateromatosis de Carótida Interna

La determinación del grado de estenosis es vital en paciente con enfermedad sospechada o confirmada de la arteria carótida. Esta información determinara si el mejor tratamiento posible para el paciente es una intervención quirúrgica o un tratamiento médico.

Los antecedentes familiares y personales, así como una correcta historia clínica pueden ofrecer indicios sobre la localización y causa de la isquemia.

La exploración física se debe centrar en el examen neurológico: conciencia, orientación concentración, habla, pares craneales, fuerza, pérdida de sensibilidad, reflejos, coordinación y marcha. Es obligado la palpación pulsos en carótidas y miembros superiores, así como la auscultación de soplos carotídeo o subclavios.

Las pruebas complementarias serán:

- I. **TAC o RNM** de cráneo para diferenciar una hemorragia de una isquemia. La TAC no suele mostrar lesiones isquémicas hasta pasadas al menos 24 horas aún en infartos extensos, no es suficientemente sensible para detectar algunos tumores intracraneales y no sirve para establecer la edad de los infartos. La RNM supone un instrumento más útil para determinar el curso temporal de la isquemia. Los estudios AngioTAC y AngioRNM constituyen métodos excelentes para valorar los vasos intra y extracraneales.
- II. Los **estudios analíticos** deben comprender hemograma, coagulación, perfiles lipídico y metabólico básicos, VSG, hemoglobina A1c y homocisteinemia. En pacientes jóvenes conviene ampliar el estudio a tóxicos en orina, perfil reumatológico, estudio de trombofilia y anticoagulantes lúpicos, anticuerpos anticardiolipinas y antifosfolípidos.
- III. **Ecografía doppler carotídea**: es la técnica de imagen inicial que se utiliza para valorar la existencia de enfermedad carotídea. Permite evaluar la existencia de placas de ateroma y la severidad de la estenosis en función de la velocidad del flujo. Es una prueba rápida, indolora y muy fiable que permite establecer un diagnóstico seguro en la mayoría de los casos.

- IV. Dado que un alto porcentaje de ictus en ancianos está relacionado con la fibrilación auricular, es imprescindible la realización de un **EKG** y una **ecocardiografía** transtorácica adicional para valorar cardiopatía, trombos cardiacos y calcular la fracción de eyección.
- V. La **arteriografía** es una técnica invasiva, similar al cateterismo coronario, que requiere la punción de una arteria en el brazo o la pierna, la utilización de catéteres y de contraste para la visualización de las carótidas. Es la que proporciona imágenes de mayor calidad y la mejor información, sin embargo, también puede dar lugar a mayores complicaciones por lo que sólo se utiliza en caso de discordancia en pruebas mínimamente invasivas (eco doppler, angioTC o angioRM) o información no concluyente sobre el grado de estenosis en las mismas.

### **Tratamiento médico y control de los factores de riesgo**

El tratamiento médico incluye recomendaciones sobre la modificación de estilos de vida y fármacos (antihipertensivos, hipolipemiantes y antiagregantes).

Las recomendaciones en cuanto al estilo de vida se centran en la dieta (se aconseja un alto consumo de frutas, vegetales y potasio, y un bajo consumo en grasas saturadas y sodio), en el ejercicio físico (se recomienda realizar ejercicio físico moderado durante al menos 30 minutos al día), en la reducción de peso en pacientes obesos y en la deshabituación al tabaco.

El descenso de 5-10 mm de mercurio (mmHg) de la tensión arterial en pacientes hipertensos reduce el riesgo de ACV en un 42%.

El control de la tensión arterial y la glucemia (azúcar en la sangre) en pacientes con diabetes de tipo 2 disminuye el riesgo de ACV en un 44%.

El tratamiento con estatinas, fármacos para bajar el colesterol, reduce el riesgo de ictus de modo significativo.

Se recomienda que en los pacientes con arteriosclerosis o diabetes mellitus, el colesterol formado por lipoproteínas de bajo peso molecular (colesterol malo) debe mantenerse en cifras menores de 100 mg/dl.

El tabaquismo se asocia con un 50% del incremento del riesgo de ACV. Los programas de deshabituación tabáquica son fundamentales en estos pacientes.

Cuando el índice de masa corporal es mayor de 24,9 kg/m<sup>2</sup>, la persona tiene mayor riesgo de desarrollar la enfermedad carotídea. En estos casos se recomienda reducir el consumo de grasas saturadas o no cardiosaludables a menos del 10% del consumo calórico.

Los antiagregantes plaquetarios son fármacos que disminuyen la capacidad de las plaquetas de agregarse y, por lo tanto, reducen la formación de trombos dentro de los vasos sanguíneos. El tratamiento con estos fármacos ha demostrado reducir el riesgo de ictus cerebral en personas con estenosis de la carótida, tanto en pacientes sintomáticos como asintomáticos. Los fármacos utilizados son el ácido acetilsalicílico (Aspirina®), o la combinación de éste con otros medicamentos como el dipiridamol de liberación retardada y el clopidogrel.

### **Tratamiento invasivo**

Revascularización carotídea Cuando la estrechez de la arteria carótida es grave (mayor del 70%), la probabilidad de sufrir un infarto cerebral es alta y es el momento de plantear una revascularización. Existen dos técnicas para tratar la estenosis carotídea: la endarterectomía y el stent.

- Endarterectomía carotídea: Es una intervención quirúrgica que consiste en abrir la arteria carótida y limpiarla por dentro, retirando la placa de ateroma que se ha formado a lo largo de los años. La técnica consiste en que, una vez liberada la arteria de las estructuras vecinas, se abre longitudinalmente el vaso, se extrae la placa de ateroma y se cierra. Para evitar la aparición de nuevas estenosis se recomienda cerrarla poniendo un parche, de manera que la luz de la arteria queda ampliada.
- Tratamiento endovascular: También conocido como angioplastia carotídea o stent carotídeo: consiste en la dilatación de la arteria estrecha mediante un globo y la implantación de un stent, que es una pequeña prótesis tubular que se inserta



en las paredes enfermas de las arterias para aumentar su calibre y que mantiene abierta la zona dilatada. El acceso al árbol arterial se realiza bien por la arteria femoral, en la región inguinal, o a través del cuello, mediante una pequeña incisión. Durante el procedimiento es recomendable la utilización de un filtro que impida que trozos de placa y trombo emigren al cerebro.

### **Seguimiento de la Ateromatosis de Troncos supraaórticos**

Tanto en pacientes intervenidos (mediante cirugía convencional o stent), como en pacientes con estenosis carotídea que no alcanza el rango quirúrgico, el seguimiento es sencillo de realizar, una simple ecografía doppler realizada cada 6 o 12 meses permite vigilar la evolución de la enfermedad, estableciendo si existe progresión de la placa y del grado de estenosis o si la enfermedad permanece estable.

### **Bibliografía:**

1. Tahmasebpour H, Buckley A, Cooperberg P, Fix C. Sonographic Examination of the Carotid Arteries. *RadioGraphics*. 2005;25(6): 1561-1575.
2. Carroll B. Carotid sonography. *Radiology*. 1991;178(2):303-313.
3. Horrow M, Stassi J. Sonography of the Vertebral Arteries. *American Journal of Roentgenology*. 2001;177(1):53-59.
4. Gaillard F. Vertebral artery | Radiology Reference Article | Radiopaedia.org [Internet]. Radiopaedia.org. 2020 [cited 19 January 2020]. Available from: <https://radiopaedia.org/articles/vertebral-artery?lang=gb>
5. Rubio Marco I. Ecografía Doppler: Principios básicos y guía práctica para residentes [Internet]. SERAM 2014 PosterNG. 2014 [cited 20 January 2020]. Available from

## **Caso clínico IV: Linfoma Folicular**

Los linfomas son un conjunto heterogéneo de neoplasias malignas que derivan de células precursoras o maduras de los linajes linfocíticos B, T y NK. Estas neoplasias surgen como consecuencia de una variedad de mutaciones genéticas que comprometen a los puntos de control inmunológicos, y a los componentes estructurales o bioquímicos de distintas vías de señalización celular fundamentales para la vigilancia antitumoral. Así, la activación tónica o crónica de RCB (Receptor antigénico de Linf. B), la disrupción de la señalización del receptor de linfocitos T, la proteólisis desregulada..., son algunos de los mecanismos patogénicos que les permiten a las células neoplásicas linfocíticas evadir la respuesta inmunológica, y facilitar el microambiente idóneo que perpetúe su supervivencia.

Tradicionalmente, los linfomas han sido clasificados en dos grandes grupos, linfomas de Hodgkin (LH) y linfomas no Hodgkin (LNH), que, a su vez, están subclasificados en función del tipo celular y de los hallazgos histopatológicos.

El LH es una neoplasia linfoproliferativa caracterizada histopatológicamente por la presencia de células neoplásicas de variada morfología denominadas *Reed-Sternberg* (son linfocitos grandes y anormales que en ocasiones tienen más de un núcleo).

En los LNH, una célula linfoide, detenida en un determinado estadio madurativo, se reproduce de forma incontrolada, causando con el tiempo el aumento de tamaño del órgano en el que se producen. Dado que el tejido linfático se encuentra en todo el cuerpo, los linfomas pueden aparecer en cualquier parte del organismo y, a partir de allí, diseminarse a otros órganos y tejidos. En la mayoría de los casos empiezan con una infiltración en un ganglio linfático (formas ganglionares), pero otras veces pueden aparecer en otros órganos como el aparato digestivo, la piel, el cerebro, el bazo, el riñón u otros órganos (formas extraganglionares).

Los linfomas representan el quinto cáncer más común y la quinta causa de muerte por cáncer a nivel mundial, afectando de 3 a 6 personas por cada 100.000 habitantes cada año. Del total de linfomas diagnosticados, aproximadamente un 90% son LNH mientras que el restante 10% se corresponde a los LH. Estas neoplasias son mayormente diagnosticadas en los mayores de 60 años de edad, aunque el LH también se caracteriza por ser frecuentes en adolescentes y jóvenes. Por su parte, la incidencia de LNH incrementa con la edad, siendo mayor en hombres y en caucásicos.

Los linfocitos se diferencian en tres familias o líneas celulares:

- Los linfocitos B que se diferencian y maduran en los folículos de ganglios linfáticos o tejidos, tras ser estimulados por una sustancia ajena (antígeno) contra la que producen anticuerpos.
- Los linfocitos T que se diferencian y maduran tras una estancia en el timo. Tras ser activados por un antígeno, dan lugar a múltiples respuestas inmunológicas y al ataque las células que expresan dicho antígeno.
- Los linfocitos NK o "Natural killer", que poseen la capacidades de destruir las células tras reconocer en ellas diferentes antígenos. Esta función citolítica está en su naturaleza y no necesita de la colaboración del sistema de histocompatibilidad o de otros linfocitos.

La aparición del Linfoma es un fenómeno en el que intervienen distintos factores que inciden de manera consecutiva hasta la transformación tumoral de linfocitos. Hay una serie de factores que dependen del paciente que predisponen a padecer Linfomas y que ha sido reconocido por medio de estudios clínicos y epidemiológicos:

- La edad, el sexo o el grupo étnico influyen en la probabilidad de padecer un tipo concreto de linfomas, lo que pone de manifiesto la disparidad en las causas que contribuyen a la aparición de los distintos linfomas.
- Tener un familiar directo que haya padecido un linfoma es un factor que aumenta el riesgo de padecerlo, lo que revela la posibilidad de que existan trastornos o polimorfismos genéticos que favorezcan la aparición de linfomas.
- Hay una serie de enfermedades en las que existe en mayor o menor medida un riesgo mayor o menor que en la población general de padecer linfomas.
- Padecer una enfermedad de inmunodeficiencia hereditaria o congénita es un antecedente relevante para el desarrollo de linfoma, especialmente en los que se manifiestan en la infancia o adolescencia.

- Los pacientes que ha recibido un trasplanta de corazón, hígado, médula ósea, riñón, cualquier otro órgano y que por lo tanto reciban tratamientos inmunosupresores tienen un riesgo aumentado de padecer linfomas.
- El linfoma B de células grandes puede aparecer en pacientes que han padecido un linfoma anterior, usualmente de tipo indolente, lo que se denomina linfoma compuesto o transformado.

Hay también factores ambientales relacionados con padecer un linfoma y dentro de ellos los agentes infecciosos:

- El virus de Epstein-Barr (VEB) está relacionado con la aparición de Linfoma de Burkitt.
- La infección por el virus de inmunodeficiencia humana (VIH) se asocia a la aparición de linfomas.
- La infección de estómago por Helicobacter Pylori favorece los linfomas de tipo MALT.
- La infección por el virus de la Hepatitis C puede relacionarse con linfomas B indolentes.
- Infecciones crónicas, como las que hace años se producían por tuberculosis, podrían contribuir a la aparición de linfomas.

### **Caso Clínico de Linfoma**

Paciente de 35 años de edad, sin antecedentes de comorbilidad ni factores de riesgo cardiovasculares. En su historia personal trastorno de fertilidad en seguimiento. Esta paciente en exámenes rutinarios se le detectó anemia ferropénica y deterioro de la función renal comprobándose con nuevo análisis. Se le pauto hierro oral y se le derivó al Área de Ecografía del Hospital Virgen del Camino para valoración. Los resultados del estudio son los siguientes:

Imagen 1: Esplenomegalia, Bazo de ecoestructura normal, bordes definidos sin lesiones visibles

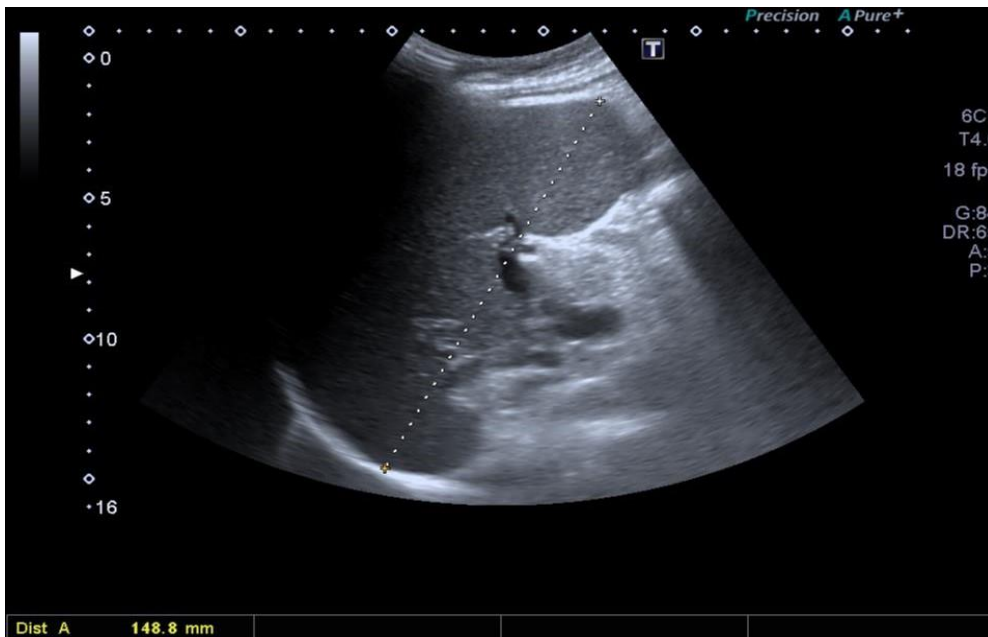


Imagen 2: Riñón izquierdo de tamaño normal, imágenes hipoeoicas que ocupan el área cortical y medular sin poderse distinguir tejido renal sano. Hidronefrosis grado III-IV.

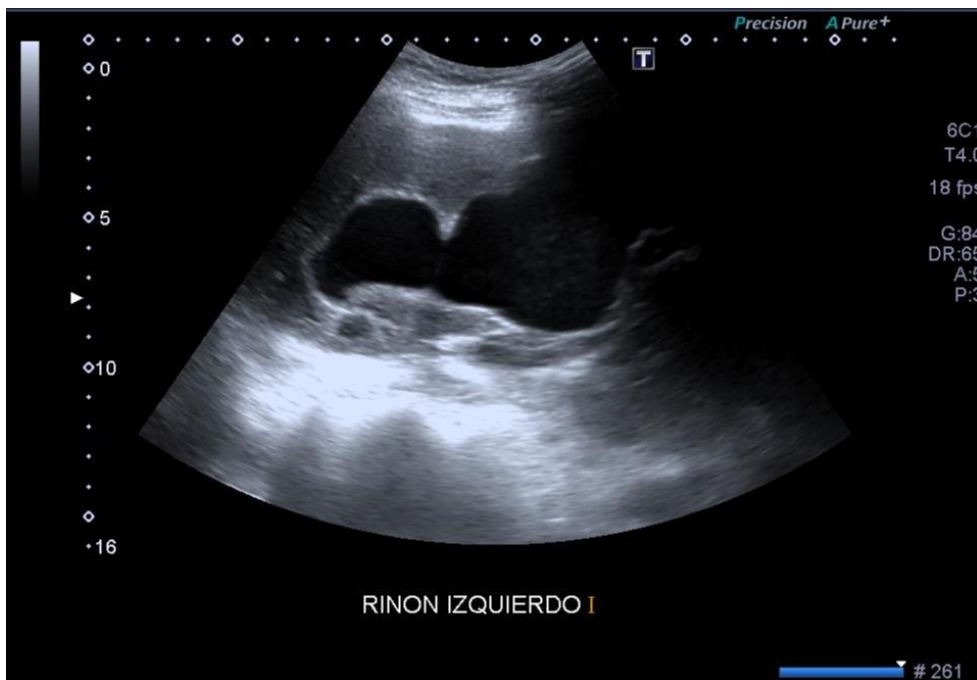

Imagen 3: Arteria renal, estudio hemodinámico, Índice de resistencia normal y onda espectral bifásica con onda sistólica grande y diástole mantenida, típica de arterias.

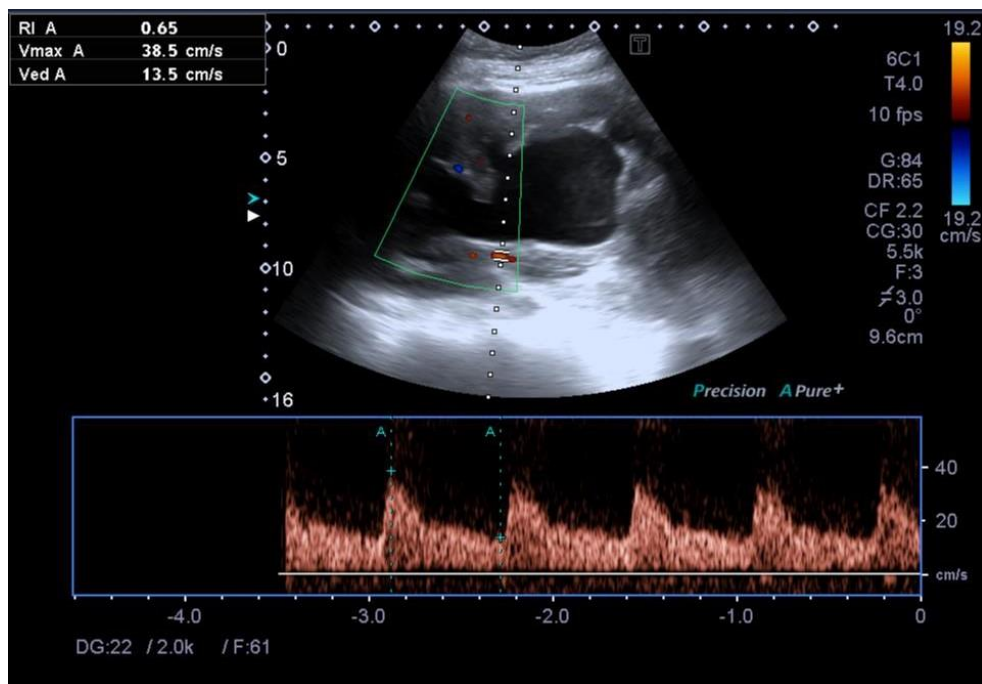


Imagen 4: Vasos abdominales, Vena Porta no dilatada, Aorta y Vena Cava inferior, arteria Mesentérica Superior, arteria Renal derecha normales.

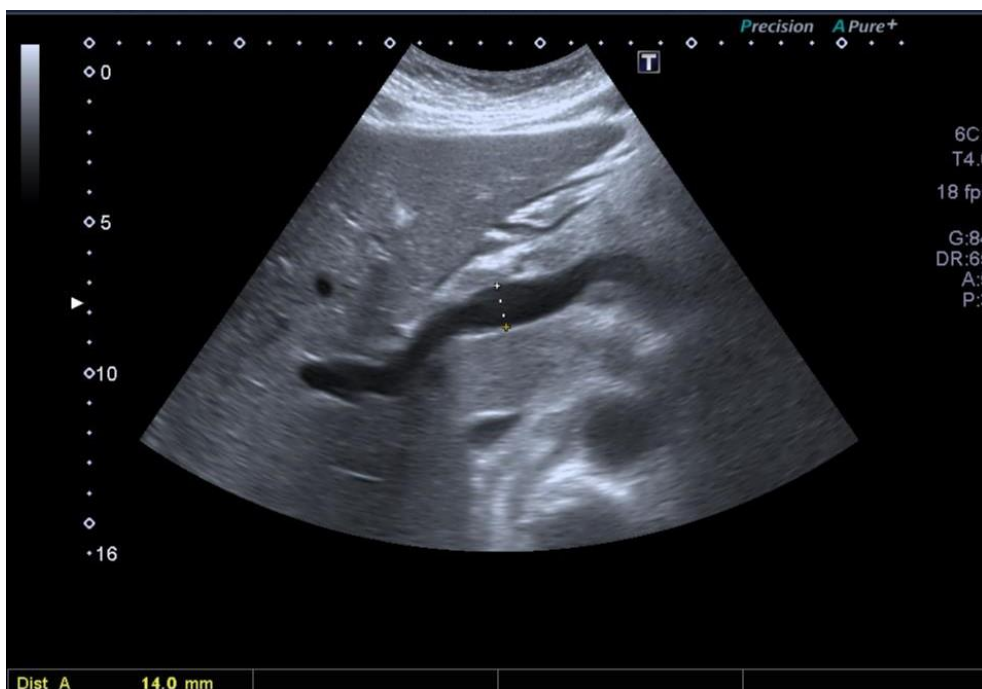

Imagen 5: Riñón izquierdo, axial y longitudinal; dilatado, pérdida de la eco estructura general. Hidronefrosis grado IV, solo es distinguible la capsula renal y todo el interior es hipoecoico por dilatación del sistema Pielocalicial y no hay diferenciación cortico medular.

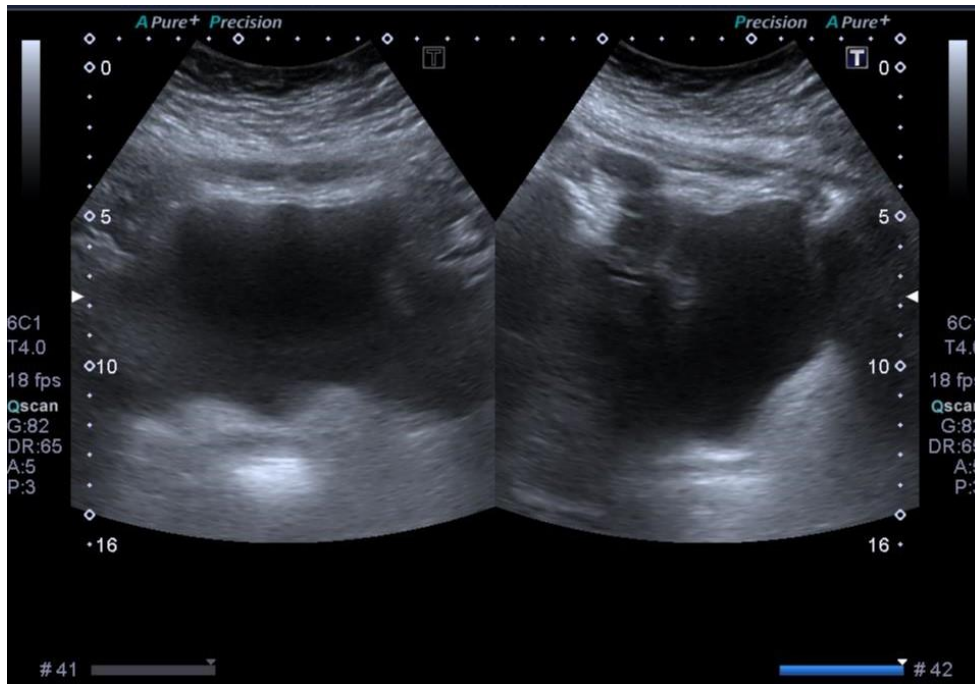


Imagen 6: Riñón derecho aumentado de tamaño, perdida de parénquima cortical y medular ocupado por estructuras anecoicas con tabicaciones, respetando algunas áreas corticales. Hidronefrosis grado III.

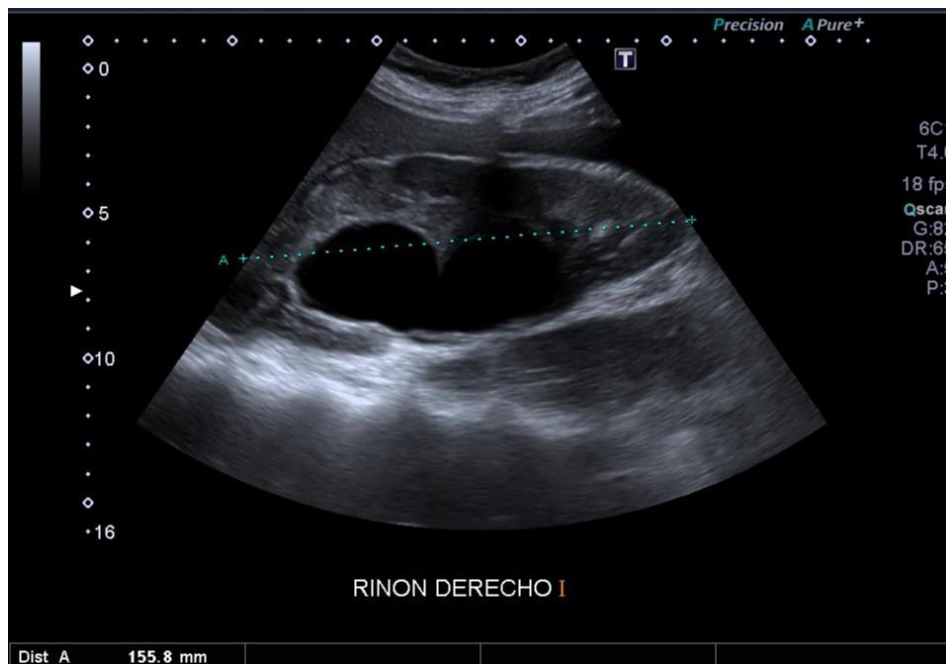

Imagen 7.- Estudio Doppler y espectral de arteria Renal derecha, índice de Resistencia, Velocidad máxima normales, onda Espectral bifásicas típicas de arterias normales

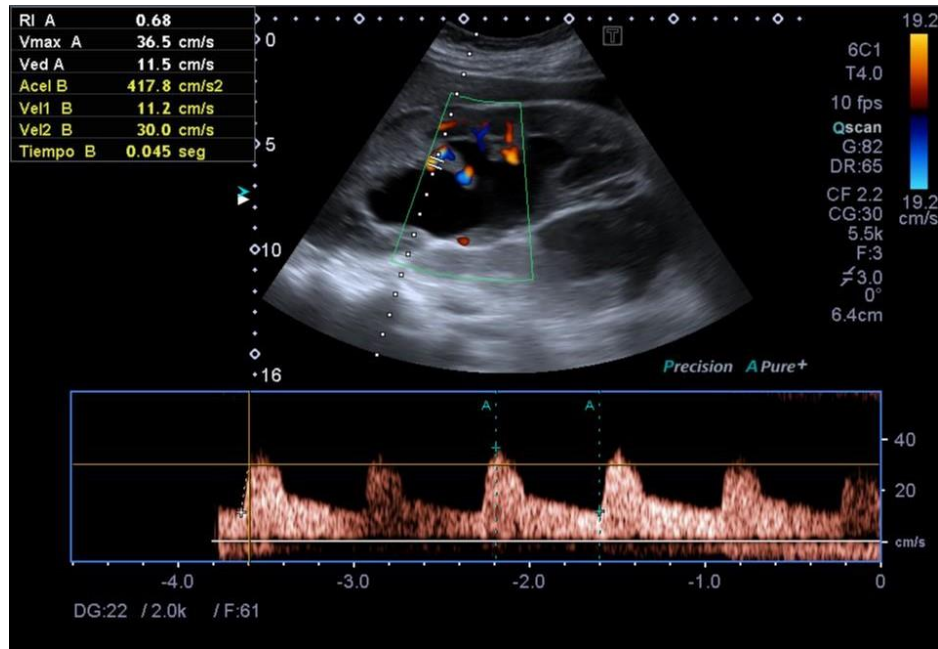


Imagen 8; Líquido libre en espacio esplenorrenal. Adenopatía típica, ovalada, homogénea, núcleo central más ecogénico y bordes bien delimitados.

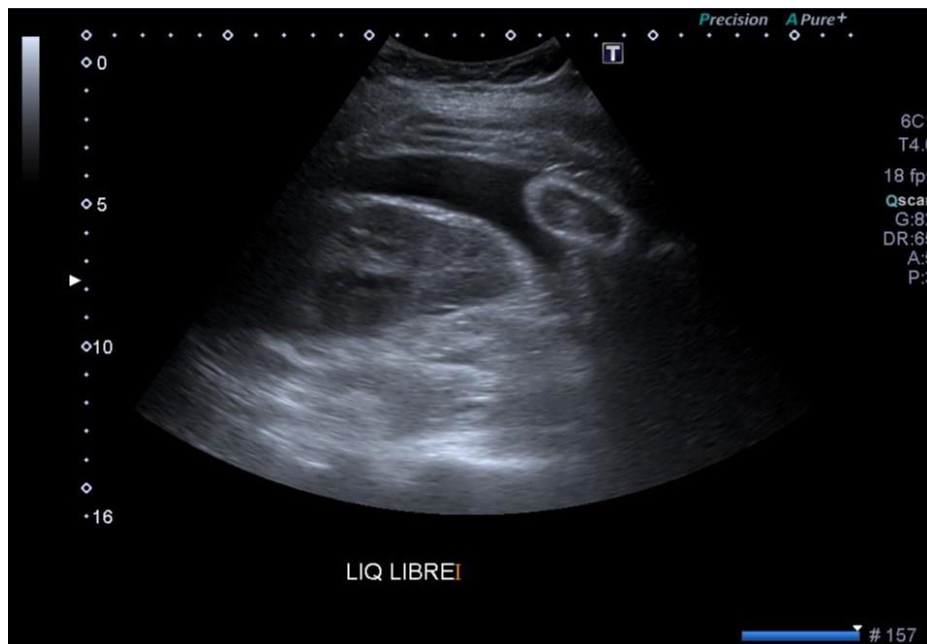



Imagen 9: Adenopatías pélvicas con estructura típica.

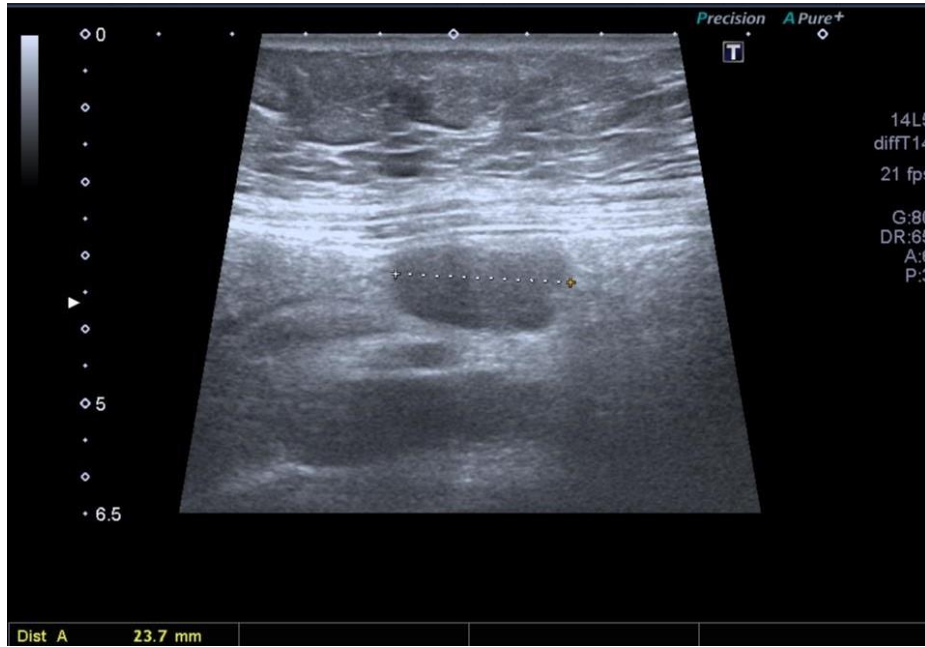
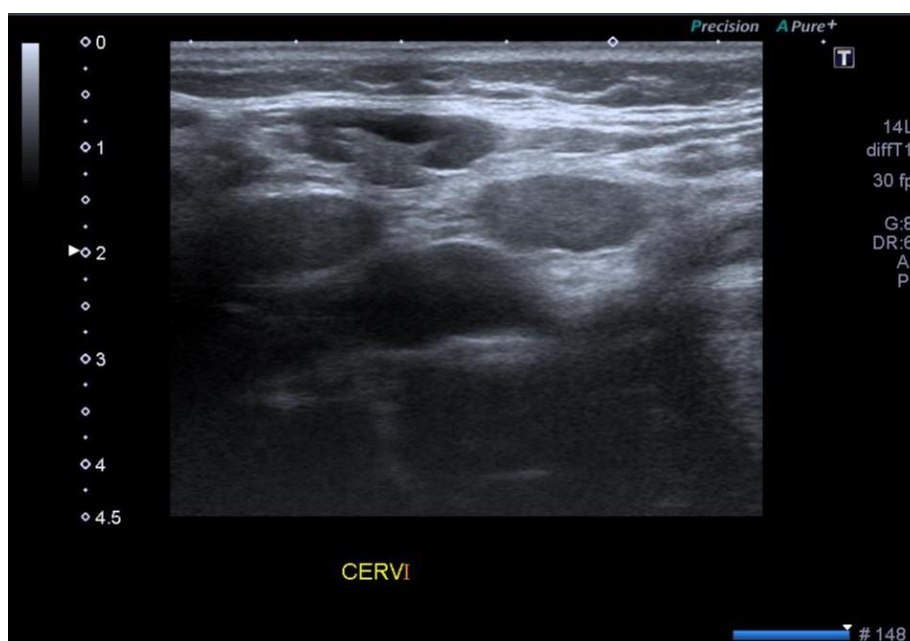


Imagen 10: Adenopatías hepáticas.

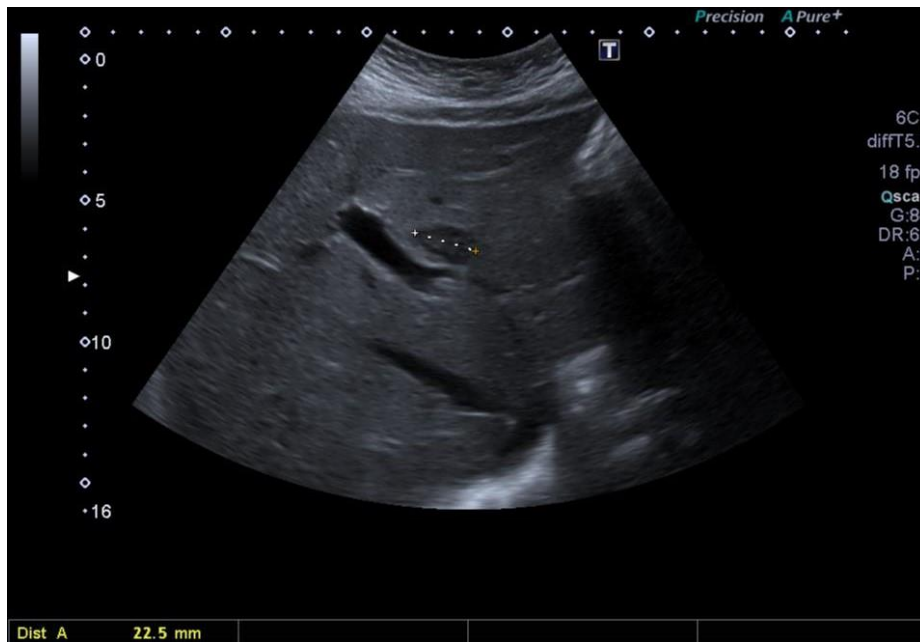

Imagen 11: Adenopatías cervicales.



Nuestra paciente fue derivada de forma urgente al servicio de Medicina Interna para la filiación de la enfermedad adenopatía que resulto un Linfoma folicular grado II y al servicio de Urología para catéter de nefrostomía bilateral y tratar la hidronefrosis.

Estudios inmunohistoquímicos deben ser realizados para la identificación específica del subtipo, mientras que estudios complementarios de imagen permitirán la estadificación del linfoma y el valor pronostico del paciente.

Actualmente, según la clasificación de la Organización Mundial de la Salud (WHO, 2008) los linfomas se agrupan en dos:

- Neoplasias de células B maduras, que son los más frecuentes en el hemisferio occidental en incluye los linfomas B y el linfoma de Hodgkin.
- Neoplasias de células T y células NK maduras, que incluye los linfomas T, que tienen una frecuencia menor y los linfomas y leucemias de células NK, que son los más raros.

Para identificar bien un linfoma es necesario que se obtenga del paciente una biopsia adecuada para su correcta tipificación. Se realizan diversas pruebas, que generalmente se indican de forma escalonada:

- Examen citológico. Suele ser la primera muestra que se estudia del tejido con sospecha de linfoma. Es una prueba sencilla y en general sin riesgos. La muestra se obtiene por punción con aguja, directamente de una lesión palpable o por medio de control radiológico si se trata de una lesión profunda. Del material que se obtiene por aspiración se realiza un examen de la morfología celular para confirmar o no las sospechas de malignidad de la lesión.
- Examen histopatológico. Requiere una biopsia del ganglio o del órgano afectado. Se trata de una intervención quirúrgica, por lo que el paciente debe someterse a una valoración de los riesgos de la cirugía o de la anestesia. Parte de la biopsia se fija para su examen en cortes y en preparaciones con distintas tinciones para valorar los componentes, las atipias celulares y el patrón arquitectural del tumor. Otra parte se procesa en fresco o se congela para evitar la degradación de las proteínas o ácidos nucleicos y permitir estudios subsiguientes.
- Inmunohistoquímica o citometría de flujo. Permiten identificar en las células tumorales los marcadores que indican la línea celular a la que pertenecen (B o T) y estudiar combinaciones de otros marcadores que corresponden a un tipo determinado de linfoma.
- Citogenética. El estudio de las alteraciones cromosómicas o genéticas de las células tumorales.
- Genómica. Estudio por distintos procedimientos de laboratorio de la expresión de un perfil de genes en el tejido tumoral. Estos genes pueden o no estar mutados, sobre expresados, expresados normalmente o deprimidos, y su análisis da información sobre la “firma genética” del tumor y pistas sobre su origen y como combatirlo mejor.
- Proteómica. Estudio por diferentes métodos de laboratorio de la presencia aberrante o anómala de proteínas celulares que pueden ser características de un tipo de tumor o también constituir potenciales objetivos terapéuticos.

Cada tipo determinado de linfoma presenta un comportamiento clínico predecible que nos indica la manera en que va a afectar al paciente que lo padece:

- **Linfomas indolentes** son de lento crecimiento y tardan mucho tiempo en producir manifestaciones de enfermedad.
- **Linfomas agresivos** son de rápido crecimiento, invasivos y de comportamiento maligno, produciendo síntomas en breve plazo y dañando al organismo del paciente de forma progresiva.
- **Linfomas muy agresivos** tienen un comportamiento muy agresivo a corto plazo y es necesario reconocerlos rápidamente para evaluar y tratar al paciente con rapidez para evitar daños irreversibles.

Los linfomas indolentes también llamados linfomas de bajo grado, tienen un comportamiento menos agresivo, con adenopatías de años de evolución y con estado general conservado, a pesar de hallarse por lo general muy extendidos (estadios III y IV). Los más frecuentes son el linfoma folicular, el linfoma de linfocitos pequeños (equivalente a una leucemia linfática crónica), el linfoma de la zona marginal (en los que se incluyen los linfomas MALT) y los linfomas cutáneos T (micosis fungoide y síndrome de Sézary).

El linfoma folicular (LF) es el paradigma de linfoma indolente (de crecimiento lento). Se trata de una proliferación clonal de las células del centro del folículo linfoide del ganglio linfático a menudo desencadenada por una translocación entre cromosomas.

Las células malignas típicas (centrocitos) son pequeñas, al contrario que los centroblastos, células caracterizadas por su mayor tamaño y su aspecto inmaduro, dos características generalmente asociadas con agresividad.

La Organización mundial de la Salud (OMS), recomienda la subdivisión del LF según el número de centroblastos por campo de gran aumento; los casos con menos de 6 por campo se clasifican como LF 1, mientras aquellos con más de 15 son de grado 3 (siendo los de grado 2 aquellos con 5 a 15 centroblastos). El grado 3 se divide a su vez en grado 3A (LF3A) cuando los centrocitos aún están presentes y grado 3B (LF3B) cuando están ausentes (silencio todas las células centroblastos).

Los linfomas agresivos también conocidos como linfomas de alto grado, que tienden a crecer y extenderse rápidamente y suelen provocar síntomas graves. Los más frecuentes son el linfoma difuso de células grandes B (1/3 de todos los linfomas), el linfoma de células del manto, el linfoma T periférico, el linfoma de Burkitt y el linfoma linfoblástico (equivalente a un tipo de leucemia linfoblástica aguda).

El estadio del linfoma va acompañado de las letras A, B, E o S:

- **A:** El paciente no presenta fiebre, pérdida de peso o sudores nocturnos.
- **B:** El paciente presenta síntomas (fiebre, pérdida de peso o sudores nocturnos).
- **E:** Se encuentra linfoma en un órgano o tejido que no es un ganglio o el bazo.
- **S:** El cáncer se encuentra en el bazo.

El tratamiento de los linfomas indolentes puede variar entre los distintos subtipos. Así, en el linfoma folicular (el más frecuente) y en pacientes asintomáticos, la abstención terapéutica se considera la actitud más adecuada. En pacientes con enfermedad localizada, la radioterapia puede ser el mejor tratamiento. Para el resto de pacientes, no existe un tratamiento que pueda considerarse estándar, pero los actuales se basan en el empleo de Rituximab (anticuerpo monoclonal contra el receptor CD20 que presentan específicamente las células linfoides neoplásicas) asociado a uno o varios agentes quimioterápicos clásicos. Si no hay respuesta al tratamiento o la enfermedad vuelve a aparecer, puede plantearse un esquema quimioterápico distinto que podrá incluir también otros anticuerpos monoclonales o fármacos contra nuevas dianas terapéuticas

La evolución de este tipo de linfoma es indolente y lenta, con una supervivencia que supera los 12 años de promedio desde el diagnóstico. La curación completa de estos pacientes es difícil y para los enfermos en un estadio avanzado (que suponen el 80% de los casos) es imposible alcanzarla con los tratamientos convencionales actuales. Aunque una parte de los pacientes puede alcanzar la remisión completa, a medida que avanza el curso del LF, las recaídas son más frecuentes y los periodos en remisión más cortos. La ausencia de un tratamiento que cure, la supervivencia relativamente prolongada de estos enfermos y su habitual edad avanzada, son factores que condicionan el tratamiento. En algunos los pacientes enfermos de linfoma folicular (2-3% al año), la enfermedad se transforma en un linfoma agresivo, lo que hará que en estos casos el paciente se tenga que tratar de forma adecuada al tipo de linfoma agresivo.

## Bibliografía:

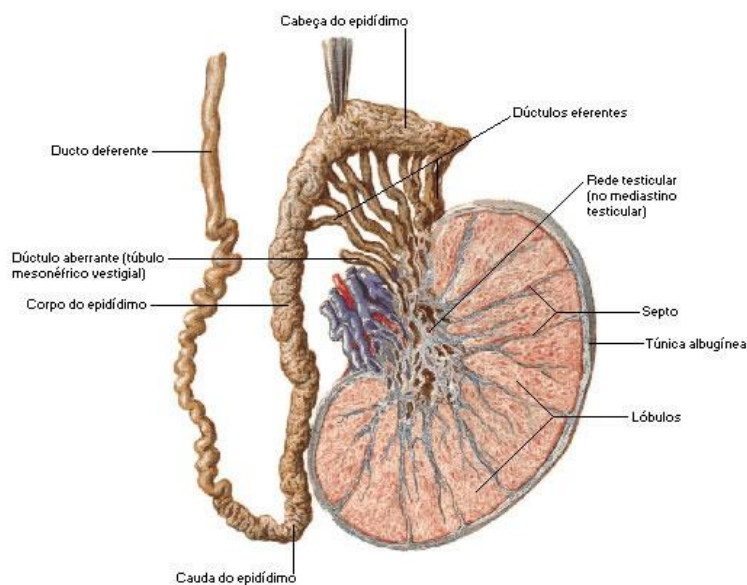
Evaluación clínica de la clasificación del Linfoma no Hodgkin por el Grupo Internacional de Estudios del Linfoma. El Proyecto de Clasificación del Linfoma No Hodgkiniano. Blood 1997; 89: 3909 – 18.

1. American Cancer Society. Tipos de linfoma no Hodgkin.Lymphoma Research Foundation. Linfoma folicular.
2. García García PM, Macia Heras M. Nefrología al día. Enfermedad renal en leucemias y linfomas.2021. Disponible en: <https://www.nefrologiaaldia.org/405> (<https://www.nefrologiaaldia.org/es-articulo-enfermedad-renal-leucemias-linfomas-405>)
3. Ricardo Cubedo Servicio de Oncología Médica, Clínica Universitaria Puerta del Hierro Artículo en el Mundo Salud
4. Grufferman S, Delzell E. Epidemiology of Hodgkin's disease. Epidemiol Rev. 1984;6(1):76-106. [[Link](#)] [[Links](#) ]
5. Bleyer A, Viny A, Barr R. Cancer in 15- to 29-year-olds by primary site. Oncologist. 2006 Jun;11(6):590-601. [[Link](#)] [[Links](#) ]
6. Thomas RK, Re D, Zander T, Wolf J, Diehl V. Epidemiology and etiology of Hodgkin's lymphoma. Ann Oncol. 2002;13(Suppl 4):147-52.
7. Araujo I, Bittencourt AL, Barbosa HS, Netto EM, Mendonça N, Foss HD, et al. The high frequency of EBV infection in pediatric Hodgkin lymphoma is related to the classical type in Bahia, Brazil. Virch Arch. 2006 Sep;449(3):315-9

## **Caso clínico V: Síndrome Escrotal Agudo**

Los testículos producen hormonas sexuales llamadas andrógenos (mayormente testosterona) y espermatozoides. La función endocrina de los testículos es controlada por la adenohipófisis; la hormona luteinizante (LH) estimula la producción de testosterona y la hormona folículo estimulante (FSH) estimula la producción de espermatozoides.

En los hombres los testículos son análogos a los ovarios en las mujeres. Ellos producen hormonas sexuales llamadas andrógenos (principalmente testosterona) en el proceso de la esteroidogénesis, y en la espermatogénesis se da la producción del espermatozoides. La función endocrina de los testículos es controlada por la adenohipófisis (glándula hipofisaria anterior), mientras la hormona luteinizante (LH) estimula la producción de testosterona y la hormona folículo estimulante (FSH) estimula la producción de espermatozoides.



### **Anatomía del Testículo**

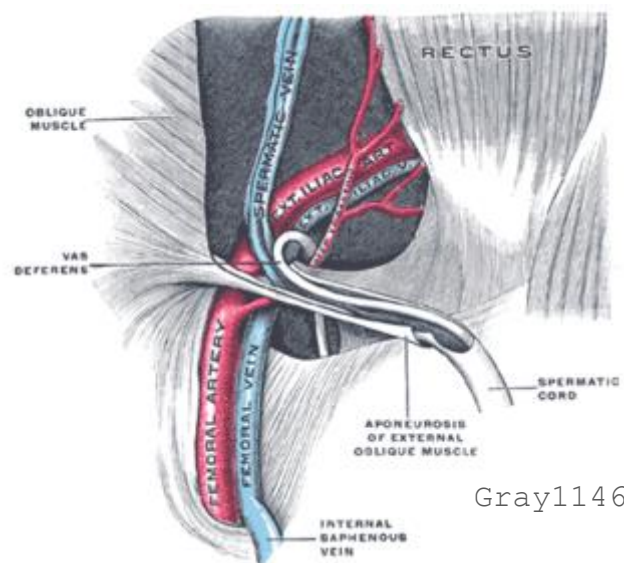
La capa más superficial del testículo es una cápsula formada por tejido conectivo fibroso denso llamada túnica albugínea, que se dispone perpendicularmente para dar origen a los septos que dividen al tejido testicular en lóbulos.

Cada lóbulo testicular contiene 1- 4 túbulos seminíferos altamente contorneados.

Los túbulos seminíferos son las estructuras microscópicas en forma de tubos estrechos, entre 150 a 250 micras de diámetro, que dentro del testículo se albergan el epitelio que se encarga de producir los espermatozoides, misión final de los túbulos seminíferos. Las paredes más internas contienen las espermatogonias que generan los espermatozoides y una lámina basal que separa el epitelio seminífero del conectivo que es donde están las células de Leydig que producen testosterona.

Se le llama **cordón espermático** a la estructura con forma de cordón que pasa desde el abdomen hacia cada uno de los testículos a través del conducto inguinal, es la continuación del gubernaculum testis. En su interior viajan el conducto deferente, el músculo cremáster, arterias y venas del conducto deferente, la arteria testicular, la arteria y vena cremastérica y el plexo venos pampiniforme, nervios y fibras y vasos linfáticos.

El cordón espermático es sensible a torsión, lo que resulta en la rotación del testículo y el corte del suministro de sangre al mismo.

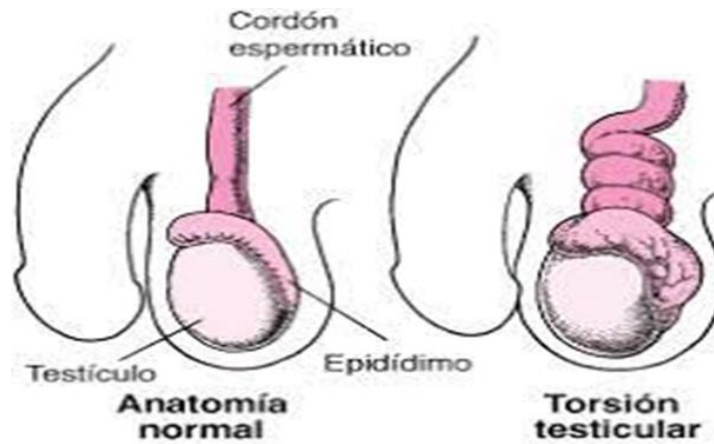


El Síndrome Escrotal agudo consiste en la aparición de dolor testicular, generalmente en un único testículo, que puede acompañarse de otros síntomas, como inflamación, dolor abdominal y fiebre. El objetivo principal al evaluar un dolor escrotal agudo es identificar una situación urgente que precise de cirugía inmediata. En ciertas circunstancias, la demora de



la intervención quirúrgica podría conducir a la pérdida del testículo, a la infertilidad o a otras complicaciones.

Las causas fundamentales del Síndrome Escrotal agudo son la Torsión del Testículo o Torsión del Cordón Espermiático y la Orquiepididimitis aguda; ambas causas suponen el 90% de los casos de Escroto Agudo.



MANUAL MSD

**La torsión testicular** se produce cuando un testículo gira y enrolla el cordón espermiático que suministra sangre al testículo desde el abdomen. La consecuencia final es la obstrucción del drenaje venoso lo que provoca que la sangre arterial fresca no llegue a los testículos y probablemente llevara a isquemia, infarto del tejido testicular y en último caso horas, probablemente llevara a isquemia, infarto del tejido testicular y en último caso a la infertilidad.

**La Orquiepididimitis** es un síndrome clínico caracterizado por inflamación, dolor y tumefacción del epidídimo consecuencia de la propagación de la infección desde la uretra o la vejiga. Por lo general la inflamación de epidídimo y de testículos se presenta conjuntamente. Su comienzo es agudo y se acompaña con frecuencia de síntomas urinarios, escalofríos y fiebre y molestias en un testículo que es lo habitual, aunque pueden dolor los dos. Lo normal es una clínica insidiosa de días de evolución y que a la exploración se evidencia teste aumentado de tamaño, tumefacto y doloroso a la palpación y en la Ecografía escrotal se evidencia testículo afectado con epidídimo y testículo aumentado de tamaño, ecoestructura similar al otro testículo no afectado, sin evidencias de abscesos ni

hidrocele. En los niños la causa más frecuente de infección urinaria son las anomalías congénitas de la vía urinaria. Tales como las válvulas uretrales, el reflujo vesiculoureteral, etc. El virus de la parotiditis también es una causa de orquiepididimitis en niños en la pubertad. Las infecciones de transmisión sexual por clamidia y gonococo son la causa más frecuente de epididimitis en hombres jóvenes. Las enfermedades de la próstata son también causa de esta patología sobre todo en pacientes adultos.

### **Diagnóstico diferencial**

A grandes rasgos el diagnóstico diferencial entre Torsión Testicular y Orquiepididimitis es que el dolor de la torsión es agudo y muy intenso que obliga a acudir a valoración en las primeras horas de iniciado; en la Orquiepididimitis se trata de un dolor más sordo, que se inicia a la presión y que de forma subaguda progresa a la inflamación y dolor a la palpación, con fiebre y dolor irradiado a zona inguinal y fosa iliaca ipsilateral.

En relación a la exploración en bipedestación de la elevación del testículo el dolor se alivia en la Orquiepididimitis y no en la Torsión Testicular (signo de Prean) ; además la disposición anómala del testículo, horizontal y elevado en la Torsión Testicular (signo de Gouverneu) que es negativo en la Orquiepididimitis.

El diagnóstico de certeza se hace con Ecografía en modo Doppler y 2D como veremos en el caso clínico a continuación.

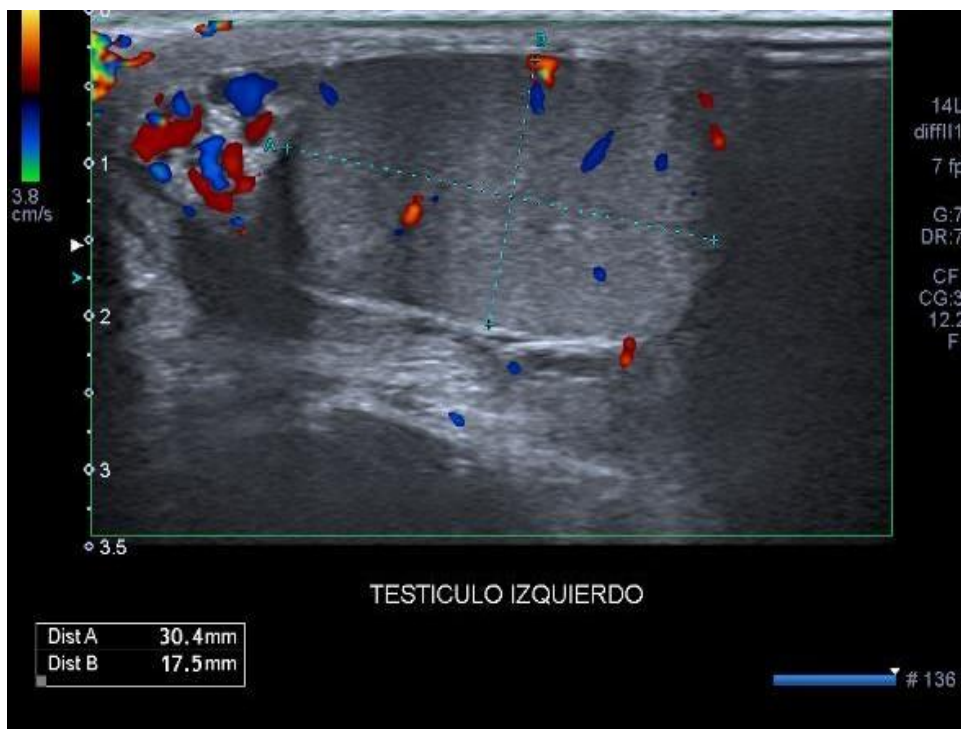
### **Caso clínico de Síndrome escrotal agudo**

Paciente varón adolescente que es derivado desde Atención Primaria por dolor testicular unilateral brusco e intenso que le despierta en la madrugada. Lo derivan con la sospecha de Torsión Testicular. A su llegada al servicio de Ecografía el paciente está muy afectado por el dolor que localiza a nivel del testículo derecho que se evidencia edematizado y con viva defensa a la exploración y palpación con mínima irradiación a abdomen y sin signos de infección local ni general. En la Ecografía con el modo Doppler color se evidencia la falta de vascularización en el testículo afectado comparando la exploración con el contralateral. En el modo 2D se valora normalmente el aumento de tamaño del testículo afectado en relación al otro testículo y sobre todo la pérdida de la ecoestructura del testículo afectado y un hallazgo muy característico es el signo de remolino en la zona central del testículo que localiza el sitio exacto de la torsión del Cordón Espermático.

Imagen 1: Testículo derecho aumentado de tamaño con respecto al contralateral. Doppler color se evidencia la falta de captación de color en el interior de parénquima testicular y si a nivel periférico. En modo 2D se evidencia la desestructuración del parénquima que normalmente es homogénea y en la zona central se evidencia una imagen en el centro hiperecoica y forma helicoidal alrededor, es el signo del remolino.

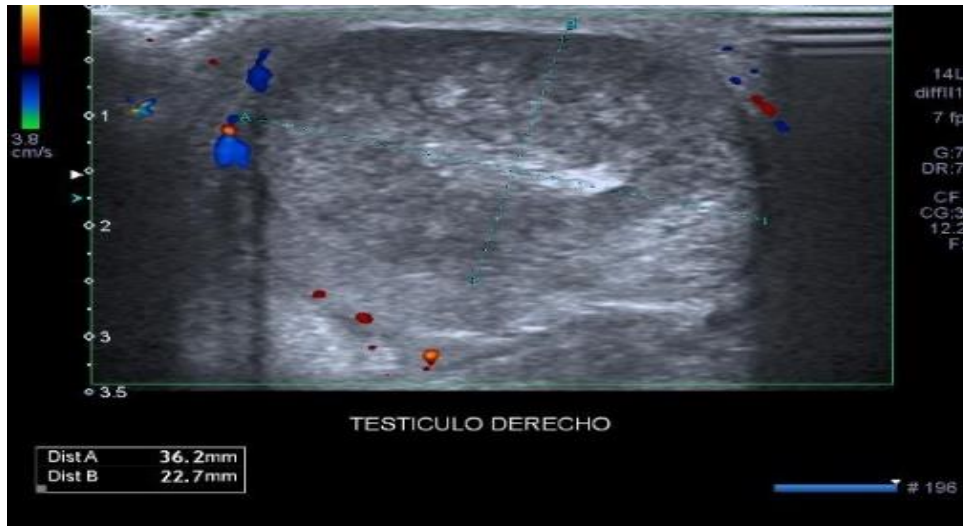

Imagen 2.- Ecografía Doppler de Testículo izquierdo en la que se visualiza imagen con coestructura uniforme y vascularización intraórgano dentro de la normalidad.



### **Evolución:**

El paciente fue ingresado en la planta para valoración urgente por cirugía y pautar el tratamiento pertinente.

### **Conclusión:**

La ecografía es la técnica de elección para la valoración de Síndrome de Escroto Agudo. La torsión del cordón espermático es una urgencia quirúrgica, ya que, si no se establece el tratamiento en un plazo de 6 horas, puede evolucionar hasta el infarto del testículo, con la pérdida consiguiente del órgano. También se puede identificar diferentes enfermedades en los testículos como:

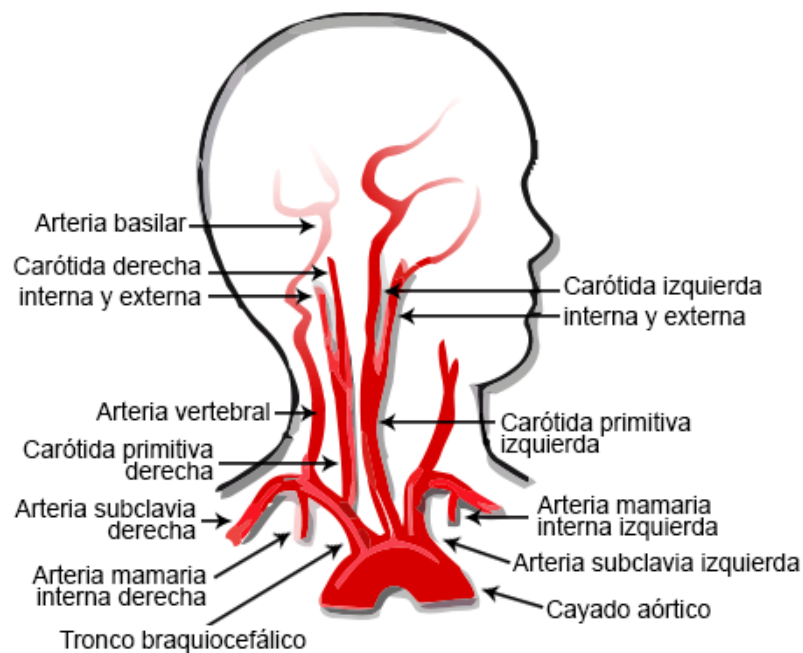
- **Varicocele:** Es una tumoración formada por una variz o un grupo de varices en el escroto. Ecográficamente se observa con el Doppler color que la sangre venosa refluye al testículo con los movimientos respiratorios y la maniobra de Valsalva.
- **Los Quistes y tumores de epidídimo.** Los primeros se observan como colecciones líquidas. Esto es sin ecos en su interior. Los quistes de epidídimo suelen ser redondeadas, únicos o múltiples y estar rodeadas de un fino tabique.
- **Cáncer de testículo.** La ecografía en estos casos permite el diagnóstico inmediato de cualquier bulto intratesticular sospechoso. En estos casos dentro del testículo se observa una masa sólida de distinta ecogenicidad al resto del testículo que en ocasiones tiene calcificaciones en su interior y zonas hemorrágica.
- **El Hidrocele testicular.** En estos casos el testículo se encuentra rodeado de líquido. En la ecografía se aprecia que el testículo está rodeado de una masa sin ecos en su interior.
- **Las hernias escrotales.** El cordón se encuentra ocupado por una masa proveniente del anillo inguinal. El contenido es líquido sólido y aéreo.

## **Bibliografía:**

1. Julve E, Quiñonero A, Pérez Rodríguez D, Galacho A. Actualización en medicina de urgencia. Escroto agudo. Servicio de urología. Hospital Clínico Universitario de Málaga, 2010.
2. Lesyk S, Vicente C, Suárez MV, Lehmann J, Domínguez C. Utilidad del ultrasonido en la evaluación de la patología escrotal benigna. Rev Argentina de Radiología 68:341-349, 2004.
3. Castiñeiras Fernández y col. Libro del residente de urología. Asociación Española de Urología, Madrid, pp. 159-174, 2007.
4. Ragheb D. Ultrasonography of the scrotum. Technique, anatomy and pathologic entities. J Ultrasound Med 21:171-185, 2002.
5. Geiger J. The fountain sign. A novel color doppler sonographic finding for the diagnosis of acute idiopathic scrotal edema. J Ultrasound Med 29:1233-1237, 2010
6. Velasco Ruiz M, Parra Gordo M, Pena Fernández I, Bandres Carballo B, González Sendra F, Cava Cueva M, y col. Evaluación ecográfica de la patología testicular más frecuente. Rev Digital de Ecografía Clínica 1(3), 2010.

## Caso clínico VI: Síndrome de Robo de la Subclavia

El síndrome de robo de la subclavia ocurre por una estenosis proximal de la arteria subclavia, el cual va a producir un flujo retrógrado de la arteria vertebral ipsilateral que va a actuar como flujo colateral. La isquemia afecta el cerebro y el miembro superior del lado de la estenosis manifestándose con síntomas neurológicos.



La etiología más frecuente en el desarrollo del síndrome de la subclavia es la aterosclerosis y le siguen con menor frecuencia: la vasculitis, las arteritis de la temporal y las alteraciones embriológicas del arco aórtico y de TSA.

La estenosis de la arteria subclavia, genera un aumento compensatorio de flujo a nivel de los vasos contralaterales, responsable de la aparición de un flujo retrógrado desde la arteria vertebral, con el fin de suplir las demandas y mejorar la perfusión del territorio afectado. No suele presentarse insuficiencia vertebrobasilar, a menos que exista una lesión de la vertebral contralateral o estenosis de la innominada.

En el síndrome de robo de la subclavia, únicamente desarrollarán clínica neurológica un 5% de los pacientes. La mayoría de casos cursan con una estenosis proximal de la arteria subclavia. Produciéndose un compromiso circulatorio del territorio cerebral posterior,

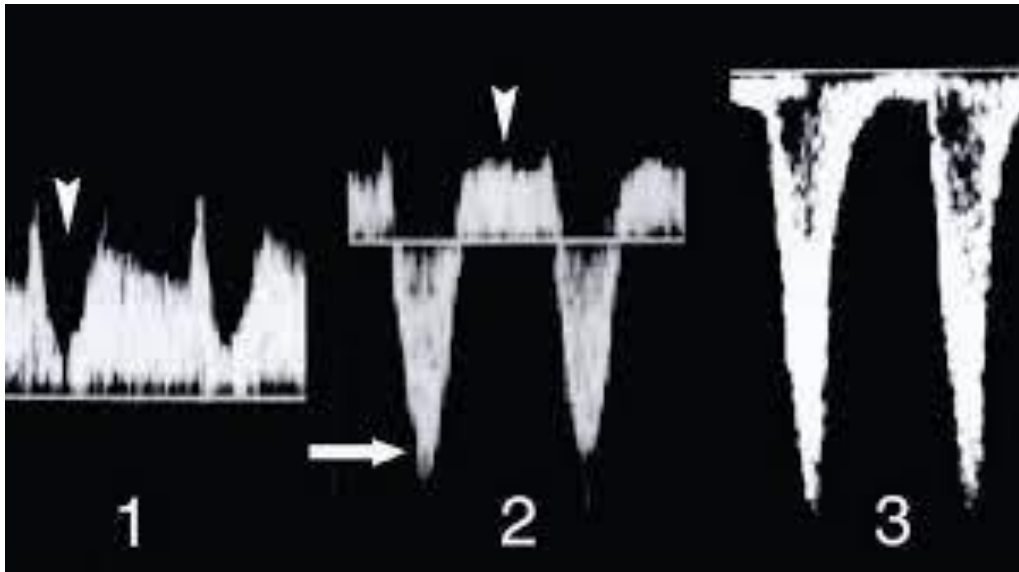
concretamente el segmento V4, responsable de la irrigación del tronco y cerebelo. Presentando un cuadro clínico caracterizado por vértigo, ataxia, disartria, síncope, diplopía y alteración visual monocular o binocular.

En una minoría de casos, la oclusión de la arteria se produce a nivel distal, es entonces cuando la clínica predominante consiste en la claudicación del miembro afecto. A la exploración física se objetiva una asimetría de los pulsos radiales, diferencia de PA > 20 mmHg entre ambas extremidades y puede auscultarse soplo a nivel supraclavicular en función del grado de estenosis.

El diagnóstico de síndrome de robo vertebrosubclavio se realiza inicialmente mediante eco-Doppler en pacientes con sospecha clínica, observando una inversión de flujo en la arteria vertebral. Se ha de completar el estudio con la realización de TAC o angio-RM y estudio arteriográfico, con la finalidad de precisar la localización exacta y valorar las opciones terapéuticas. Una vez establecida la sospecha de un fenómeno de robo vertebrosubclavio se deben descartar otras causas, como arritmias, mal control del tratamiento antihipertensivo o disfunción del marcapasos.

Ecográficamente podemos distinguir tres tipos de este síndrome:

- Robo Tipo 1 – Latente (Mínima alteración hemodinámica). El análisis del Doppler espectral de la arteria vertebral puede mostrar un flujo anterógrado con una desaceleración medio-sistólica (punta de flecha), la cual puede convertirse temporalmente para un estándar de onda aún más normal en respuesta a hiperemia reactiva en el miembro superior ipsilateral después del ejercicio.
- Robo Tipo 2 – Intermitente o Parcial. Moderada alteración hemodinámica El análisis del Doppler espectral de la arteria vertebral muestra un flujo parcialmente reverso. Tanto en el robo latente como en el intermitente o parcial, el espectro del Doppler puede dibujar una imagen de flujo bidireccional retrógrado en sístole (flecha) que recuerda un "conejo" o "bunny rabbit sign".
- Robo Tipo 3 – Completo (Permanente). Importante alteración hemodinámica El análisis del Doppler espectral de la arteria vertebral muestra un flujo completamente reverso.



Las indicaciones de revascularización, son la presencia de clínica de isquemia vertebrobasilar sintomática o la enfermedad aterosclerótica extracraneal extensa grave. El objetivo del tratamiento, consiste en restaurar el flujo anterógrado a nivel de la arteria vertebral, con la finalidad de mejorar la hipoperfusión cerebral. La opción terapéutica de elección con una elevada tasa de éxito, mínimas complicaciones y baja tasa de mortalidad, es el tratamiento endovascular de las lesiones de la arteria subclavia prevertebral.

Esta técnica ofrece una mayor permeabilidad a largo plazo cuando la indicación es la revascularización por clínica de isquemia vertebrobasilar que cuando se trata de isquemia del miembro superior.

### **Caso Clínico de Robo de la Subclavia**

Se trata de una paciente de 84 años de edad, sin factores de riesgo cardiovascular. Dislipemia leve que no necesita tratamiento hipolipemiente. Acude a su revisión periódica de Ecografía de Troncos Surpaaórticos, después de haber sido diagnosticada de Síndrome de Robo de la Subclavia. El diagnóstico se hizo a raíz de presentar cuadro inespecífico de mareos y algunos episodios de afasia no confirmado y después de hacer Ecografía doppler se comprobó la estenosis de la subclavia izquierda y la confirmación de Síndrome de robo de subclavia izquierda.

La paciente esta asintomática y el manejo del síndrome se ha hecho de forma conservadora sin necesidad de intervencionismo.



En el estudio ecográfico destacan los siguientes hallazgos.

Imagen 1: Ecografía en modo B de Carótida común izquierda donde se evidencia estrechamiento de la luz por placa de ateroma que reduce la luz menos de un 50%.

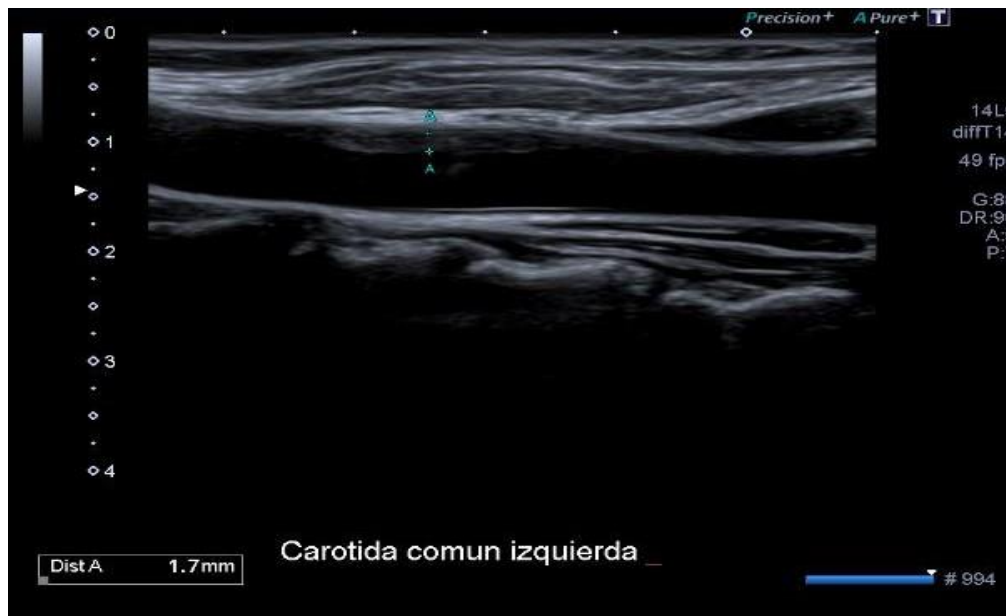

Imagen 2: Estudio espectral con doppler pulsado de Arteria Carótida común con onda bifásica con pico sistólico retardado típico de obstrucción.

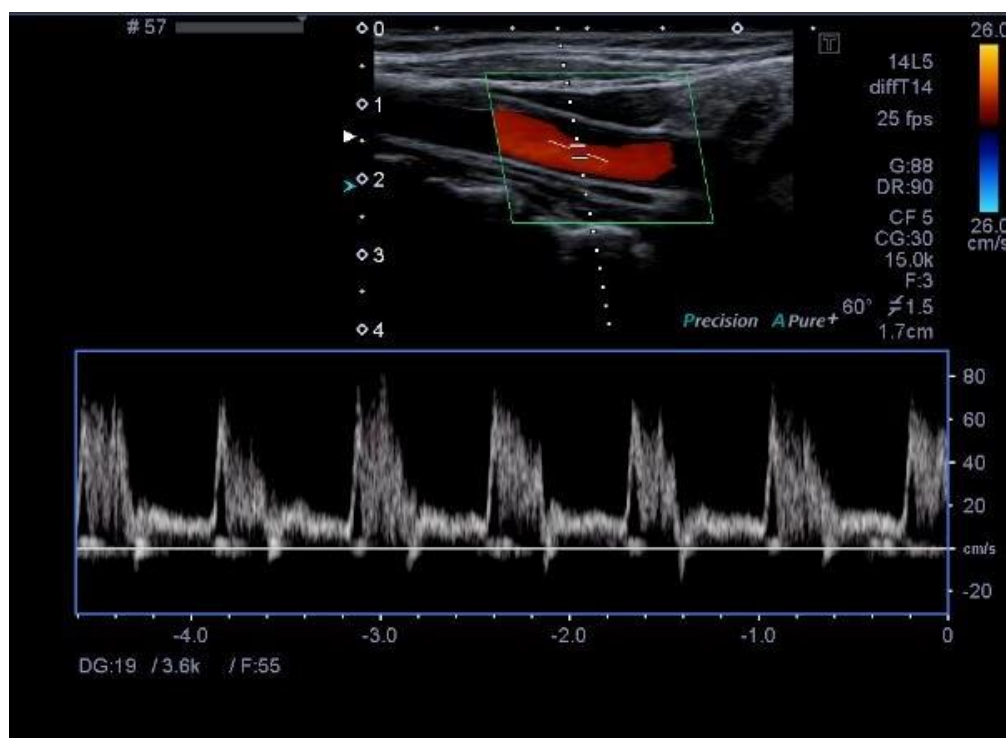


Imagen 3: Estudio Doppler pulsado de carótida interna izquierda evidenciándose onda sistólica bifásica y diastólica mantenida por posible estrechamiento aterosclerótico.

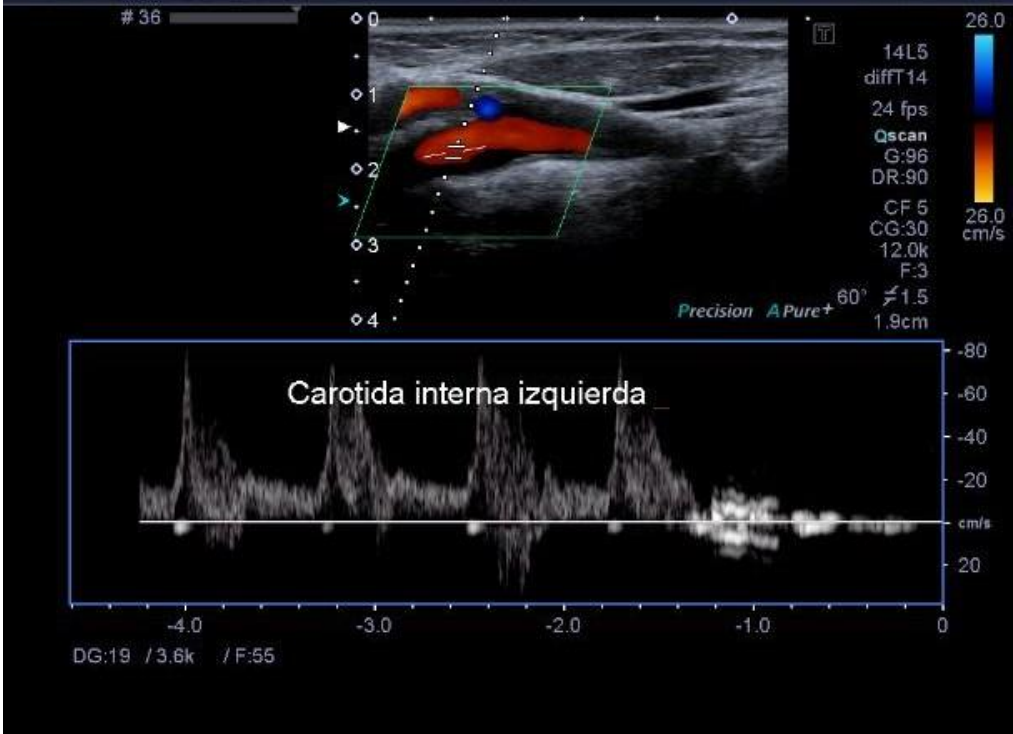


Imagen 4: Onda espectral de arteria Vertebral derecha dentro de la normalidad.

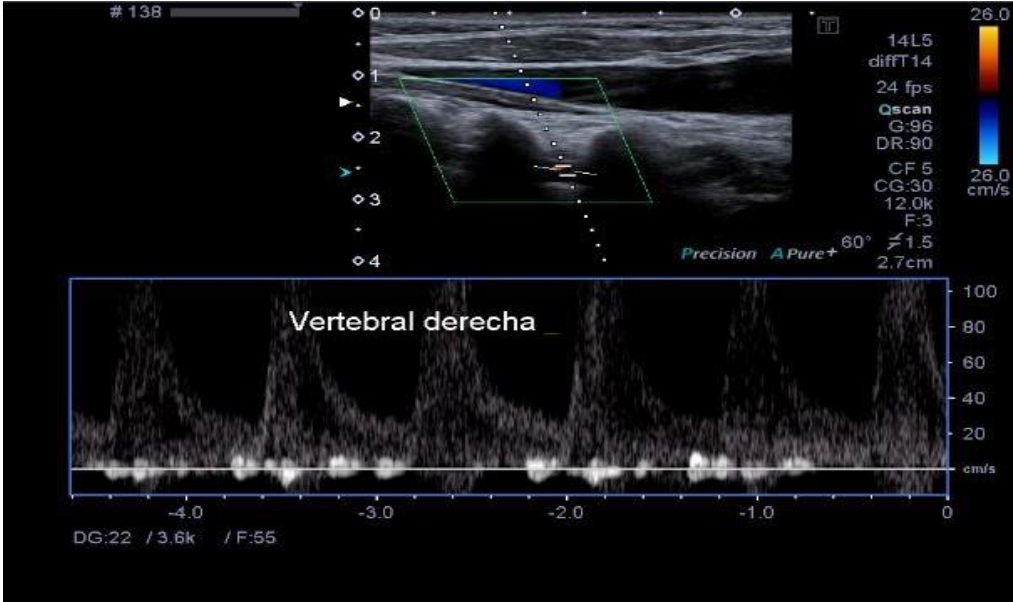


Imagen 5: Subclavia derecha con velocidad pico y onda bifásica con sístole alta y diástole mantenida típico del espectro Doppler arterial.

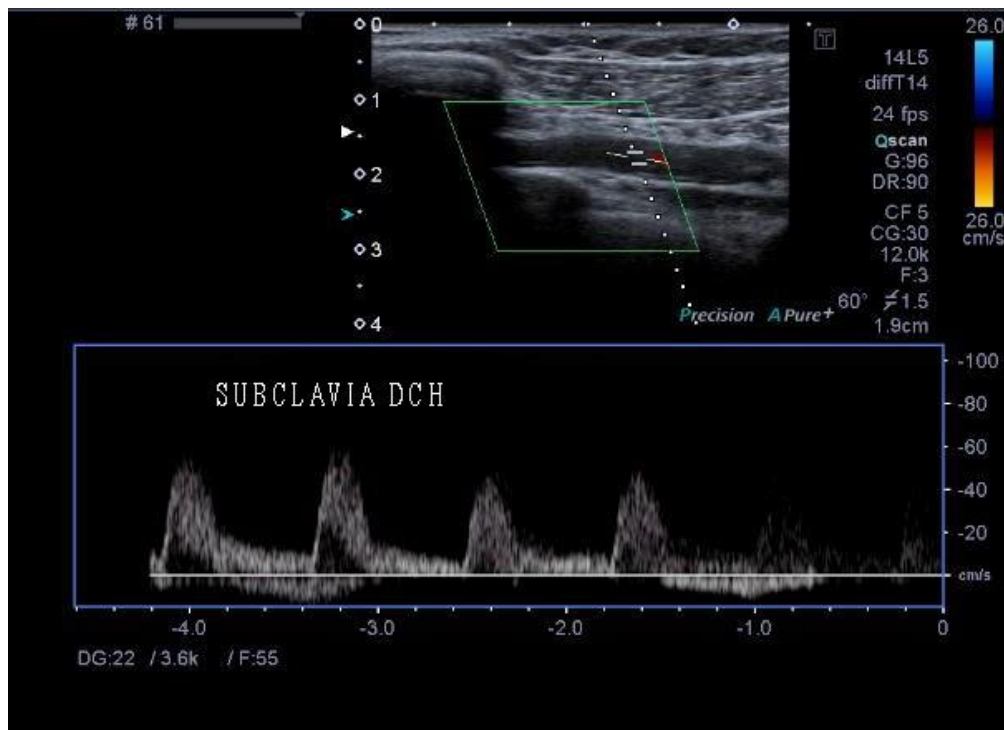


Imagen 6 : Doppler pulsado de braquial derecha sin hallazgos significativos.

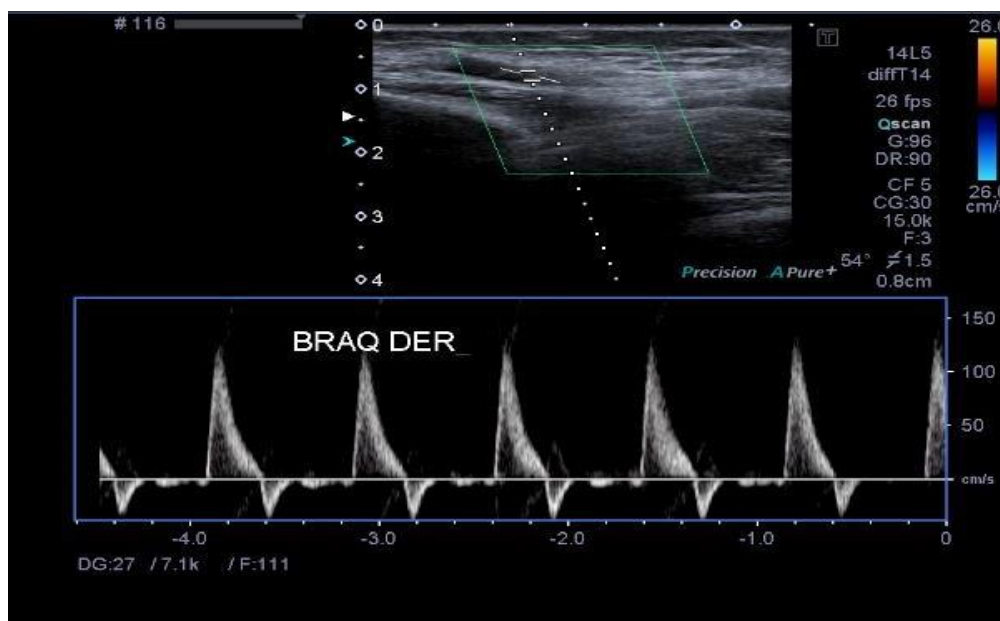


Imagen 7: Doppler pulsado de braquial en comparación con la contralateral destaca la sístole ensanchada y diástole mantenida todo el ciclo.

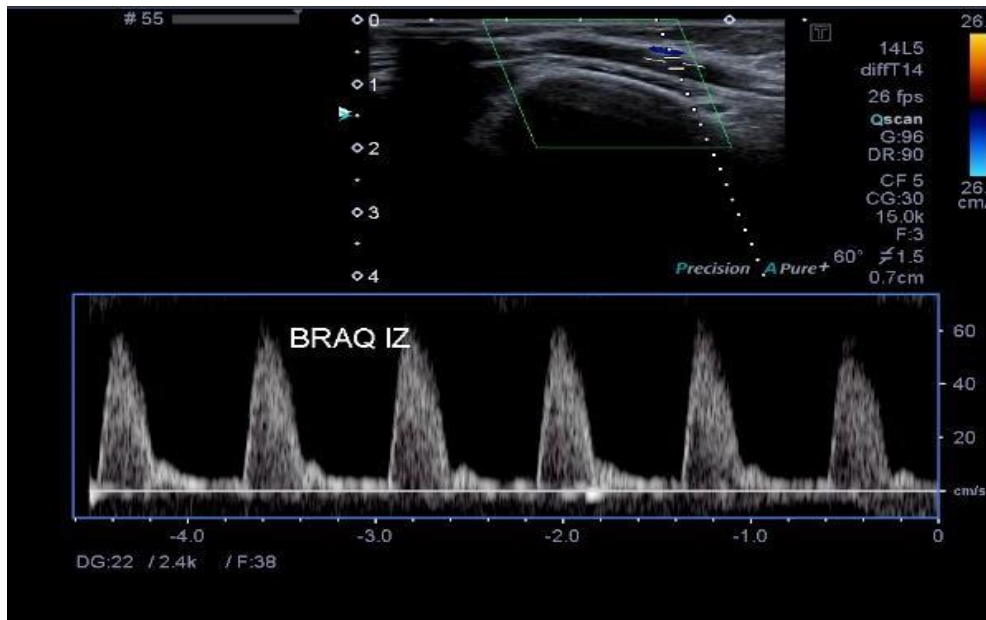


Imagen 8: Doppler pulsado de subclavia izquierda con onda de baja resistencia, velocidad pico disminuido y bifásica, hallazgo típico de obstrucción significativa.

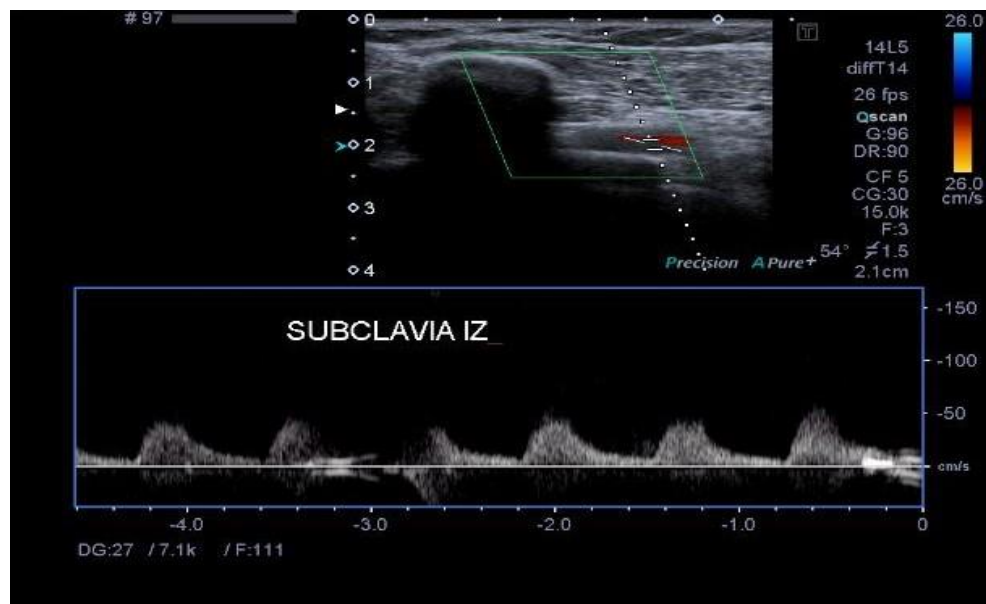
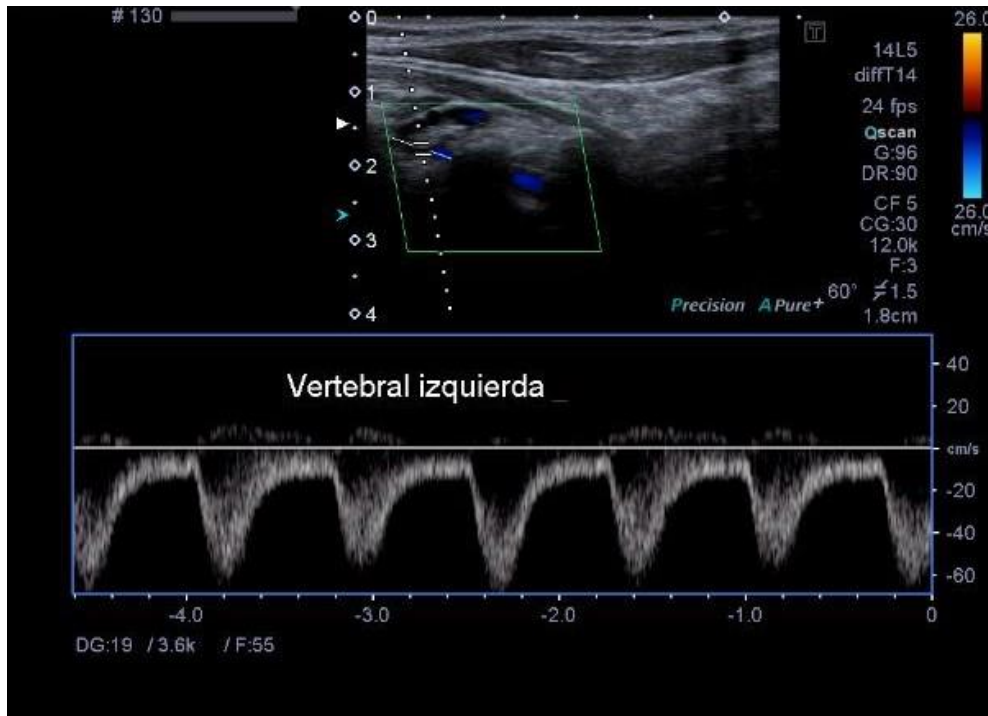


Imagen 9: Doppler pulsado de vertebral izquierda con flujo retrogrado en todo el ciclo típico de robo de subclavia, grado III.



**Juicio Ecográfico:** No se evidencia cambios con estudios ecográficos previos.

### **Epidemiología del Síndrome de Robo de la Subclavia:**

La incidencia del síndrome de robo de la subclavia es mayor en hombres en una relación 1,5-2:1, sin embargo, cuando la enfermedad es secundaria a la arteritis de Takayasu es mayor el porcentaje de afectación en la mujer. El síndrome se presenta en mayores 50 años cuando la aterosclerosis es la patología causal, mientras que en los menores de 30 años más del 90% de los casos es causado por la arteritis de Takayasu.

Los factores de riesgo para desarrollar las placas de ateromas son clasificados en modificables y no modificables. Los no modificables son el sexo masculino y la historia familiar y los modificables son el consumo de cigarrillos, diabetes, hipertensión, hipercolesterolemia y la hiperhomocistinemia. Otras causas menos comunes de robo de la subclavia son: la enfermedad de Takayasu, la arteritis temporal y las lesiones congénitas del arco aórtico y de la arteria subclavia.

## **Clínica:**

Clínicamente ese síndrome presenta:

- Síntomas neurológicos debidos a isquemia cerebral que inician con ejercicio del miembro superior ipsilateral. El síncope y la disartria han sido vistos en una cuarta parte de los pacientes. Los síntomas visuales asociados a disfunción vestibular y/o nistagmus incluyen sensación de movimiento de los objetos, diplopía y pérdida de la capacidad de fijar o de la visión monocular o binocular. Afortunadamente la isquemia cerebral transitoria rara vez progresa a infarto cerebral en más del 25% de los pacientes.
- Disminución en la presión sanguínea en el miembro superior ipsilateral a la estenosis u oclusión de la arteria subclavia. Un hallazgo invariable en los pacientes con robo de la subclavia sintomáticos es una diferencia (promedio 45 mm Hg) en la presión sistólica braquial y en los pulsos entre los miembros superiores del paciente. La isquemia muscular de los miembros superiores para que produzca calambres generalmente se produce en personas que realizan labores fuertes, principalmente elevando los miembros superiores por encima de la cabeza. Si el ejercicio excede la capacidad de la circulación colateral de generar el aporte sanguíneo y de oxígeno requerido, la isquemia cerebral podría ocurrir debido al efecto de sifonaje que va a robar flujo de la circulación vertebro basilar.

El mayor porcentaje de los pacientes con flujo retrógrado de la arteria vertebral son asintomáticos y son diagnosticados incidentalmente en un estudio ecográfico doppler de vasos de cuello.

## **Tratamiento del Síndrome de Robo de la subclavia**

Existen dos posibilidades terapéuticas:

- Angioplastia Transluminal Percutánea: en la cual se accede a través de la arteria femoral común a la circulación arterial y se llega a la subclavia donde se realiza una angioplastia con balón, encontrando reportes de permeabilidad a dos años de un 83%. Tiene la ventaja de una baja morbilidad, la cual generalmente se asocia con hematomas en el sitio de acceso arterial. En la actualidad se está complementando la angioplastia con el uso de stents, los cuales están mostrando permeabilidades mayores del 90% a los tres años de la realización del procedimiento

- Revascularización quirúrgica: es un procedimiento quirúrgico mayor en el cual se realiza un bypass en la subclavia, que puede ser con un injerto venoso autólogo o con material protésico, los cuales han mostrado reportes de permeabilidad a cinco años de 92% y 58 % respectivamente.

### **Bibliografía:**

1. Estudio no invasivo de los troncos supraaórticos en el laboratorio vascular. Capítulo de Diagnóstico Vascular No Invasivo de la Sociedad Española de Angiología y Cirugía Vascular
2. Síndrome de robo de la subclavia. Kennett Ricardo Palao Varela, Carlos Paz Haslam, Vol. 79, No. 1, 2011
3. Oliverio Vargas Pérez, MD Carlos Julio Salcedo Hernández, MD Síndrome del robo de la subclavia. Descripción de un caso, aproximación diagnóstica y tratamiento. Vol. 9 Número. Agosto de 2000
4. Álvarez Sabín J, Molina C, Rovira A. Proceso diagnóstico y técnicas complementarias en el paciente con ictus. En: Díez Tejedor E (ed.). Ictus. Una cadena asistencial. Barcelona. Ediciones Mayo 2004: 109-130
5. 49. Sameshima F, Futami S, Morita Y, et al. Clinical usefulness of and problems with three-dimensional CT angiography for the evaluation of atherosclerotic stenosis of the carotid artery: comparison with conventional angiography, MRA, and ultrasound sonography. Surg Neurol 1999; 51: 300-309
6. Gil Peralta A, Sánchez Huelva AM. Angiografía. En: Castillo J, Álvarez Sabín J, Martí-Vilalta JL, Martínez-Vila E, Matías-Guiu J, editores. Manual de enfermedades vasculares cerebrales. 2ª. ed. Barcelona: Prous Science, 1999; pp. 283-291.
7. Estudio no invasivo de los troncos supraaórticos en el laboratorio vascular . Capítulo de Diagnóstico Vascular No Invasivo de la Sociedad Española de Angiología y Cirugía Vascular
8. Síndrome de robo de la subclavia. Kennet Ricardo Palao Varela, Carlos Paz Haslam. Rev Med Hondur, Vol. 79, No. 1, 2011
9. Oliverio Vargas Pérez, MD Carlos Julio Salcedo Hernández, MD Síndrome del robo de la subclavia. Descripción de un caso, aproximación diagnóstica y tratamiento.. Vol. 9 Número .Agosto de 2006
10. - Estudio no invasivo de los troncos supraaórticos en el laboratorio vascular. Capítulo de Diagnóstico Vascular No Invasivo de la Sociedad Española de Angiología y Cirugía Vascular
11. - Síndrome de robo de la subclavia. Kennett Ricardo Palao Varela, Carlos Paz Haslam. , Vol. 79, No. 1, 2011
12. - Oliverio Vargas Pérez, MD Carlos Julio Salcedo Hernández, MD Síndrome del robo de la subclavia. Descripción de un caso, aproximación diagnóstica y tratamiento. Vol. 9 Número. Agosto de 200

## **Caso clínico VII: Nódulos tiroideos**

Los nódulos tiroideos han sido definidos por la Asociación Tiroidea Americana (ATA) como discretas lesiones dentro de la glándula tiroidea, imagenológicamente distintas del parénquima tiroideo, pudiendo ser detectadas a través de la palpación durante el examen físico general o gracias a estudios imagenológicos como ecografías, tomografía computarizada o resonancia magnética.

A su vez los nódulos tiroideos son clínicamente importantes por varias razones, pudiendo causar desde disfunción tiroidea hasta un cáncer de esta glándula. Los procesos malignos tiroideos tienen una prevalencia de 4% a 6.5% independientemente del tamaño del nódulo, siendo ocho veces más frecuentes en mujeres que en hombres.

Todos los pacientes con un nódulo palpable deben ser examinados mediante ultrasonido de alta resolución, ya que es el método de gabinete más útil y se ha establecido como el “estándar de oro” para la evaluación del volumen glandular y de la presencia de nódulos.

El diagnóstico del nódulo tiroideo se ha incrementado exponencialmente desde la utilización del ultrasonido, pues ha permitido detectar nódulos no palpables y ha aumentado la frecuencia de hallazgos incidentales en pacientes no seleccionados. La mayoría de los nódulos tiroideos suelen ser benignos y asintomáticos, pudiendo encontrarse en pacientes eutiroideos.

### **Palpación**

Debe palparse antes y después de tragar saliva o agua para comprobar el desplazamiento del tiroides y tratar de delimitar toda la superficie tiroidea, Podemos distinguir por la palpación si la glándula tiroides es difusa o nodular, y la localización en istmo, lóbulos, en polo superior o inferior. También se pueden palpar adenopatías cervicales y sus características.

### **Inspección del cuello**

La glándula tiroides normal no es visible, excepcionalmente puede objetivarse en personas muy delgadas y de cuello largo. El abultamiento a su nivel puede corresponderse con bocio tiroideo o un poco por encima un quiste tirogloso.



Ecografía tiroidea Informa con exactitud acerca del tamaño, así como de su estructura anatómica normal, fibrosa, ecogenicidad, posibles nódulos Describe el tamaño exacto de los nódulos con una sensibilidad de 2cm a 3mm, su localización intratiroidea y su naturaleza sólida, quística o mixta, así como su delimitación o no del resto del parénquima. Sin embargo, no distingue entre la benignidad o malignidad de un nódulo salvo que exista gran anomalía morfológica.

### **Punción por Aspiración con Aguja Fina (PAAF)**

La PAAF es el procedimiento de elección en el diagnóstico de la patología nodular del tiroides, pues es la prueba más útil y segura para el diagnóstico del nódulo tiroideo. Puede realizarse tras palpación o bien guiada por ecografía. Es una técnica que disminuye el coste médico y racionaliza el uso de la cirugía.

La realización de una PAAF guiada por ecografía aumenta la sensibilidad, así como el valor predictivo positivo y negativo de la prueba.

Según los resultados de la PAAF se clasifica de la siguiente forma:

- Clase 1. No diagnóstica (10%-15%).
- Clase 2. Benigna (60%-80%): Se corresponde a nódulos coloides, hiperplásicos, quísticos y tiroiditis linfocíticas o granulomatosas.
- Clase 3. Lesiones foliculares (10%-20%): Hiperplasia adenomatosa, carcinoma o adenoma folicular, carcinoma de células de Hürthle, variante folicular de carcinoma papilar.
- Clase 4. Sospechosa (2.5%-10%): Son muestras con adecuada celularidad pero que sus hallazgos no permiten definir un criterio de malignidad.
- Clase 5. Maligna (3.5%-10%): En caso de carcinoma papilar, medular, anaplásico, linfoma o metástasis.

Contraindicaciones y complicaciones: La principal contraindicación de la PAAF de tiroides es la diátesis hemorrágica con formación de un gran hematoma en el sitio de la biopsia, pudiendo causar compresión de la tráquea y dificultad respiratoria.

La gran mayoría de estos nódulos tiroideos son benignos, secundarios a hiperplasia folicular, también llamados coloides o adenomatosos. El cáncer tiroideo, sin embargo, es poco común (4%-10%), y la mortalidad es muy baja, por lo que se considera un cáncer de bajo riesgo.

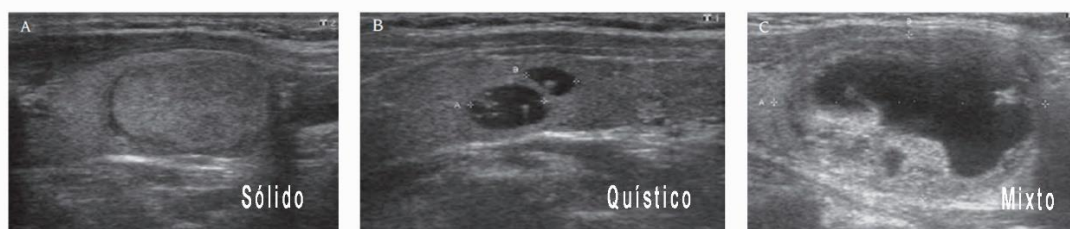El tumor maligno más frecuente de la tiroides es el cáncer papilar (75%-80%), seguido del cáncer folicular (10%- 20%). Menos frecuentes son el cáncer medular y el cáncer anaplásico, que en general son más agresivos que los mencionados primero.

### **Estratificación de los nódulos tiroideos por Ecografía**

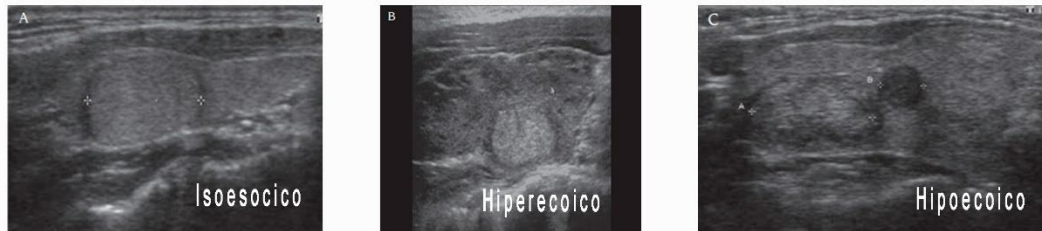
Las principales características sospechosas de malignidad en la ecografía de tiroides se recogen en el Sistema CR TI-RADS, que es un sistema de estratificación de nódulos tiroideos en ecografía propuesto por la American College of Radiology (ACR). Utiliza un sistema de puntuación estandarizado para los informes que proporcionan a los profesionales, recomendaciones sobre cuando utilizar la aspiración con aguja fina (FINA) o el seguimiento por ultrasonidos de los nódulos sospechosos y cuando dejar de forma segura los nódulos benignos o no sospechosos.

La puntuación se determina a partir de cinco categorías de hallazgos ecográficos. Cuanto mayor es la puntuación acumulativa, mayor es el nivel de TI-RADS (TR) y la probabilidad de malignidad. Se asigna un puntaje de cada una de las siguientes categorías:

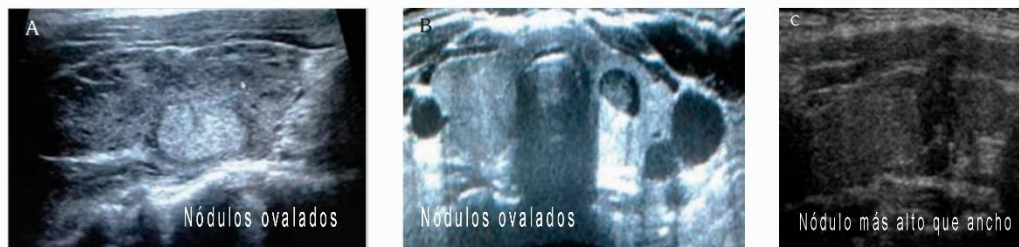- **Composición:** (elegir 1)
  - quístico o completamente quístico: 0 puntos
  - esponjiforme: 0 puntos
  - mixto quístico y sólido: 1 punto
  - sólido o casi completamente sólido: 2 puntos



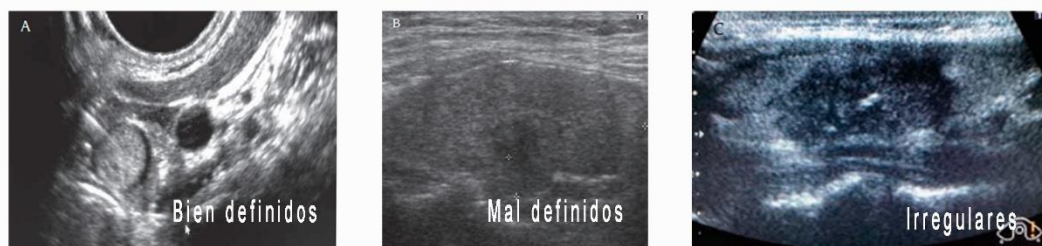- **Ecogenicidad:** (elegir 1)
  - anecoico: 0 puntos
  - hiper o isoecoico: 1 punto
  - hipoecoico: 2 puntos
  - muy hipoecoico: 3 puntos



- **Forma:** (elegir 1)
  - más ancho que alto: 0 puntos
  - más alto que ancho: 3 puntos



- **Margen:** (elegir 1)
  - suave: 0 puntos
  - mal definido: 0 puntos
  - lobulado / irregular: 2 puntos
  - extensión extra-tiroidea: 3 puntos



- Todos y cada uno de los hallazgos en la categoría final también se agregan a las otras cuatro puntuaciones.
- **Focos ecogénicos:** (elija 1 o más)
  - ninguno: 0 puntos
  - gran artefacto de la cola del cometa: 0 puntos
  - macro calcificaciones: 1 punto
  - calcificaciones periféricas / de la llanta: 2 puntos
  - focos ecogénicos punteados: 3 puntos

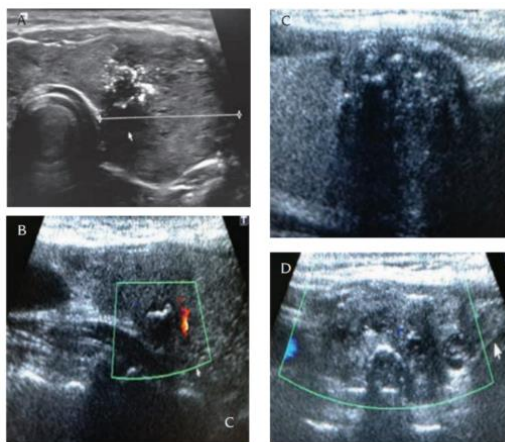


FIGURA 4. Calcificaciones de los nódulos tiroideos. A: mixtas, B y C: macrocalcificaciones, D: calcificaciones en cáscara de huevo.

Si hay nódulos múltiples ( $\geq 4$ ), solo los cuatro nódulos de mayor puntuación, no necesariamente el más grande, deben puntuarse, informarse y seguirse.

Puntuación y clasificación:

- TR1: 0 puntos o benigno.
- TR2: 2 puntos o no sospechoso.
- TR3: 3 puntos o levemente sospechoso.
- TR4: 4-6 puntos o moderadamente sospechoso.
- TR5:  $\geq 7$  puntos o muy sospechoso Recomendaciones.

Recomendaciones:

- TR1: no se requiere FNA - TR2: no se requiere FNA.
- TR3:  $\geq 1,5$  cm de seguimiento,  $\geq 2,5$  cm FNA o seguimiento: 1, 3 y 5 años.
- TR4:  $\geq 1,0$  cm de seguimiento,  $\geq 1,5$  cm FNA o seguimiento: 1, 2, 3 y 5 años.
- TR5:  $\geq 0,5$  cm de seguimiento,  $\geq 1,0$  cm FNA o seguimiento anual de hasta 5 años.

La ampliación del intervalo en el seguimiento se considera significativa si hay un aumento del 20% y 2 mm en dos nodulos, o un aumento del 50%. Si el nivel el ACR TI-RADS aumenta entre las revisiones, se recomienda de nuevo una revisión el siguiente año.

### Caso Clínico de Enfermedad Multinodular

Paciente octogenaria con factores de riesgo cardiovascular dislipemia moderada, Hipertensión Arterial y Diabetes tipo II. Anticoagulada por FA permanente. Padece enfermedad nodular tiroidea de años de evolución que es valorada en servicio de Ecografía, en una revisión rutinaria periódica indicada por Endocrino. El estudio ecográfico fue el siguiente:

Imagen 1.- Nódulo de características no sospechosas de 24 x 21 mm en lóbulo tiroideo izquierdo de bordes suaves y bien definidos, más ancho que alto, isoecoico con tejido tiroideo 1 punto, consistencia dura 2 punto. Puntuación Ti-Rads 3.

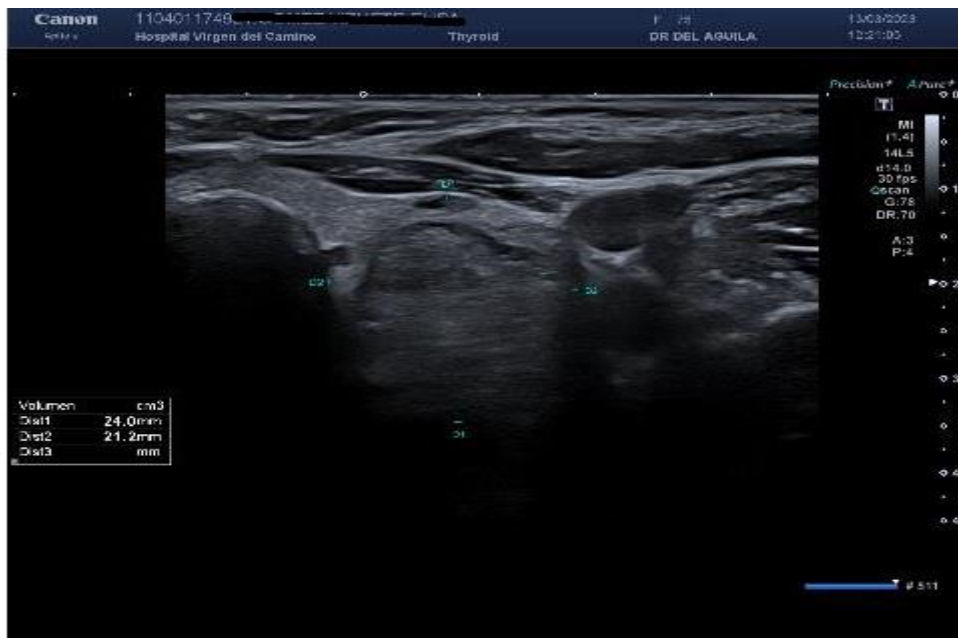

Imagen 2.- Nódulo en lóbulo izquierdo de 20 mm de ancho y de mismas características que el anterior y con puntuación Ti-Rads 3 por su consistencia y ecogenicidad.

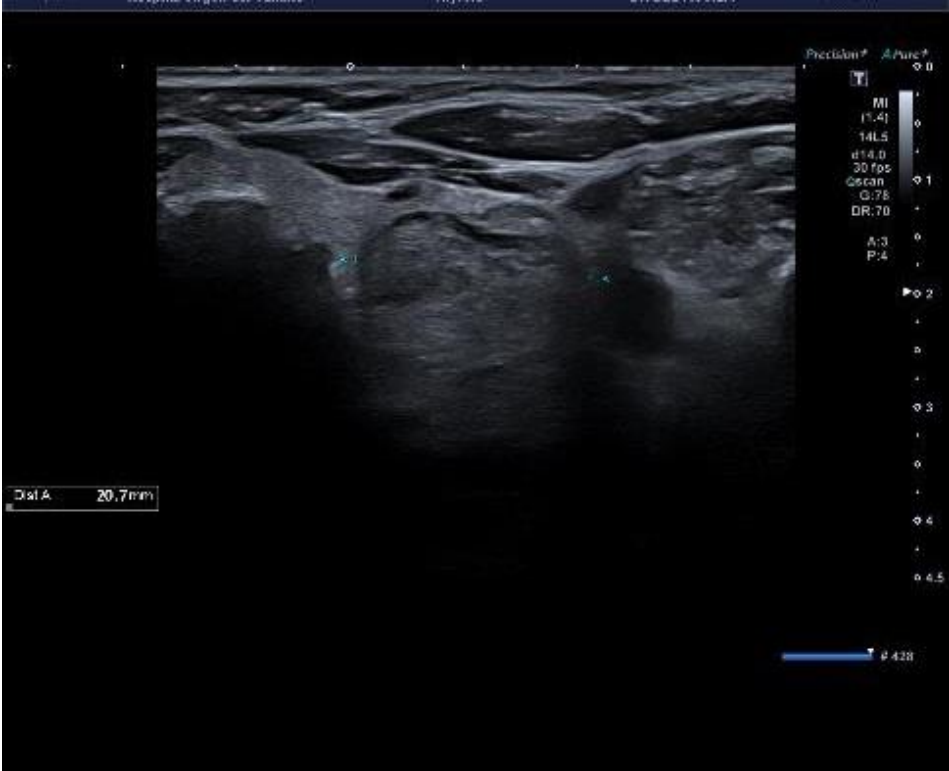

Imagen 3.- Medida del grosor del Istmo tiroideo normal.

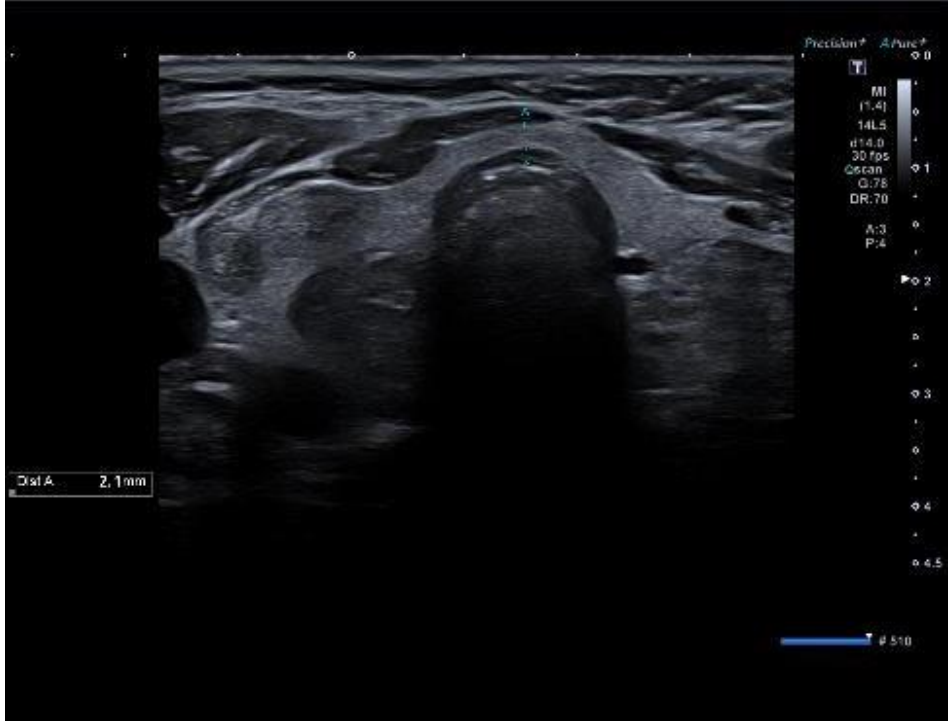


Imagen 4.- Nódulo en lóbulo derecho de más 20 mm de consistencia mixta, quística y solida e isoecoico. Ti-Rads 2.

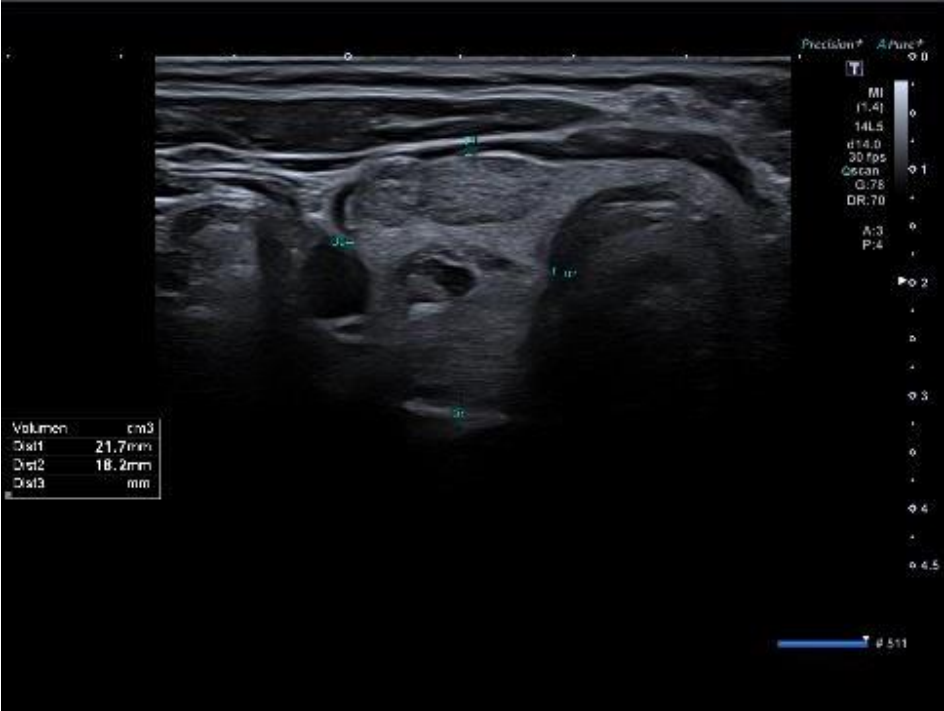


Imagen 5.- Nódulo en lóbulo derecho de 21 mm de base, de consistencia mixta, márgenes mal definidos e isoecoico, Ti-Rads 2.

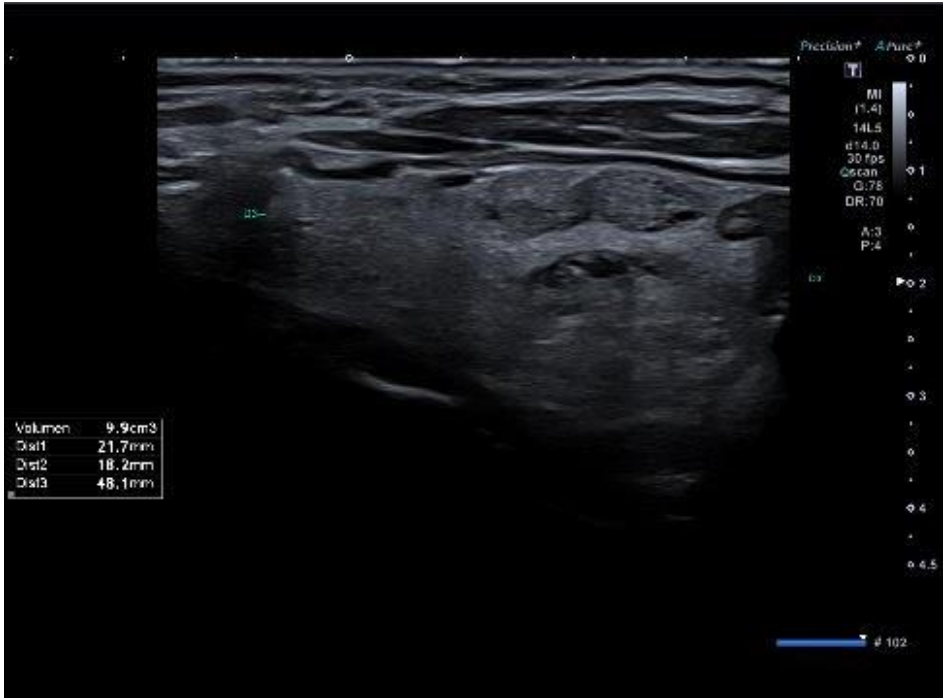
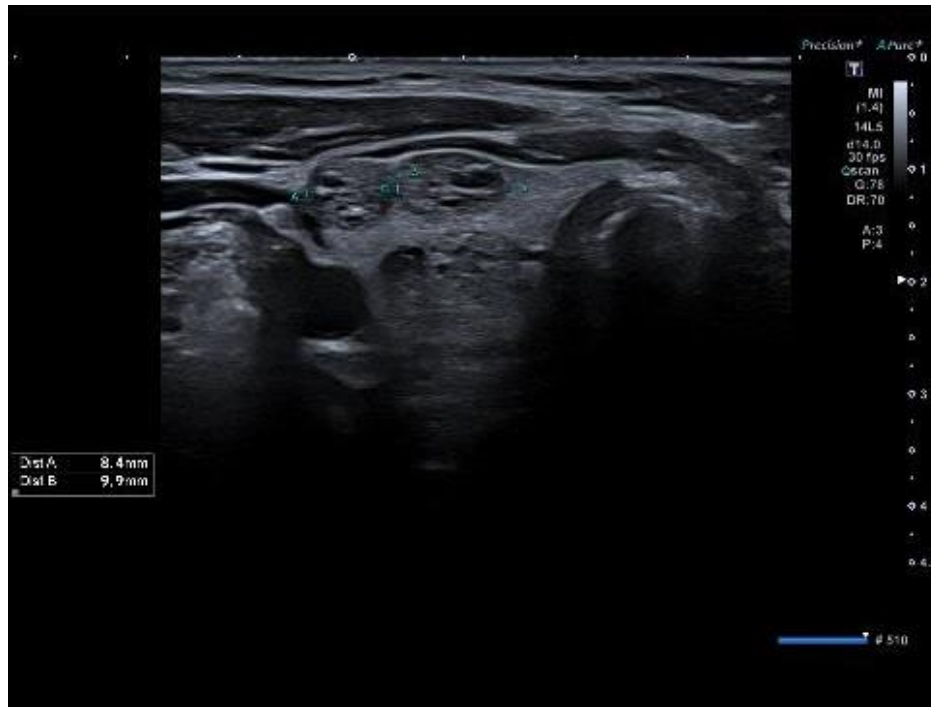


Imagen 6.- Nódulo en polo superior de lóbulo derecho de 9x9 mm de características similares a previos. Ti-Rads 2.



**Juicio Ecográfico:** No se evidencia hallazgos de malignidad en las lesiones analizadas

### **Bibliografía:**

1. González F, Nicolau Mena O, Durruthy O, Guerra González WA. Nódulos del tiroides: incidentalomas. AMC. 2009[citado 8 Oct 2010];13(4). Disponible en:
2. Campusano C. Nódulos tiroideos. Boletín Patología Tiroidea. 2000;29(3):34-42.
3. Rodríguez García R, Rodríguez Marzo I, Arias Domínguez M, Brea López R, Infante Carbonell MC. Diagnóstico y tratamiento de nódulos de la glándula tiroides
4. Cortázar García R, Quiroz López R, Acebal Blanco MM. The role of radiologists in the management of thyroid nodules. Radiología. 2008;50(6):471-81.
- 5.- Krause F, Mercado V, Bermeo J, Tocornal F, Vizcarra J. Estudio y tratamiento de los tumores de la glándula tiroides. Rev Otorrinolaringol Cir Cabeza Cuello. 2003;63(1):9-20.
- 6.-Del Valle López de Ayala A, Martos Martínez JM, Pérez Andrés M, Pérez Andrés I, Charlo Dupont T. Nódulo tiroideo. Un viejo problema ante un nuevo siglo. Cir Esp. 2000;67(1):80-93.



## **Caso Clínico VIII: Endocarditis Infecciosa**

La Endocarditis es la infección del revestimiento interno de las válvulas y cavidades cardíacas (endocardio). También puede incluir la Endocarditis no infecciosa, que consiste en la formación de trombos estériles compuestos de plaquetas y fibrina en las válvulas cardíacas y el endocardio adyacente. En ocasiones, la endocarditis no infecciosa termina en una infecciosa. Ambas entidades pueden producir embolias y comprometer la función cardíaca.

El corazón normal es relativamente resistente a las infecciones. Las bacterias y los hongos no se adhieren fácilmente a la superficie endocárdica y el flujo sanguíneo constante ayuda a prevenir su asentamiento en las estructuras endocárdicas. Por lo tanto, habitualmente son necesarios 2 factores para la endocarditis:

- Una anomalía predisponente del endocardio
- Microorganismos en el torrente sanguíneo (bacteriemia)

La endocarditis suele comprometer las válvulas cardíacas. Los principales factores predisponentes son las cardiopatías congénitas, la enfermedad valvular reumática, válvulas aórticas bicúspides, prolapso de la válvula mitral, la miocardiopatía hipertrófica y la endocarditis previa. Las prótesis valvulares y otros dispositivos intracardiacos aumentan un riesgo específico. En ocasiones, un trombo mural, una comunicación interventricular o un conducto arterioso permeable pueden infectarse. El sustrato para la infección suele ser una vegetación estéril formada por fibrina y plaquetas, que se desarrolla cuando las células endoteliales lesionadas liberan factor tisular.

Los microorganismos que infectan el endocardio pueden proceder de infecciones distantes (p. ej., abscesos cutáneos, encías inflamadas o infectadas, infecciones urinarias) o de sitios de entradas evidentes como un catéter venoso central o el orificio de punción de una inyección. Casi todos los cuerpos extraños implantados (p. ej., derivaciones ventriculares o peritoneales, prótesis) tienen un riesgo elevado de colonización bacteriana y de constituirse en el origen de una bacteriemia, y en consecuencia de endocarditis.

Los microorganismos que infectan el endocardio pueden proceder de infecciones distantes (p. ej., abscesos cutáneos, encías inflamadas o infectadas, infecciones urinarias) o de sitios de entradas evidentes como un catéter venoso central o el orificio de punción de una inyección. Casi todos los cuerpos extraños implantados (p. ej., derivaciones ventriculares o peritoneales, prótesis) tienen un riesgo elevado de colonización bacteriana y de constituirse en el origen de una bacteriemia, y en consecuencia de endocarditis.

La enfermedad se desarrolla en 3 estadios:

- Bacteriemia: microorganismos en la sangre.
- Adherencia: el microorganismo se adhiere al endotelio anormal o dañado a través de adhesinas superficiales.
- Colonización: proliferación del organismo junto con inflamación, que produce una vegetación.

La endocarditis produce consecuencias locales y sistémicas

Las consecuencias locales pueden ser:

- Abscesos miocárdicos con destrucción del tejido y, en ocasiones, trastornos del sistema de conducción (en general, con abscesos septales bajos).
- Insuficiencia valvular grave súbita, que lleva a la insuficiencia cardíaca y a la muerte (en general, debido a lesiones en la válvula mitral o la aórtica).
- Aortitis como resultado de la diseminación contigua de la infección.

Las consecuencias sistémicas de la endocarditis son sobre todo debido a:

- Embolia de material infectado de la válvula cardíaca.
- Fenómenos inmunomediados (principalmente en infecciones crónicas).

## **La clínica de la endocarditis**

En un principio, los síntomas de la endocarditis bacteriana subaguda son indefinidos: febrícula ( $< 39^{\circ} \text{C}$ ), sudoración nocturna, cansancio, malestar general y pérdida de peso. El paciente también puede presentar escalofríos y artralgias.

Los signos y síntomas de la insuficiencia valvular pueden constituir la primera clave.

En un primer momento,  $\leq 15\%$  de los pacientes desarrolla fiebre o un soplo, pero por último casi todos presentan ambos signos.

El examen físico puede ser normal o incluir palidez, fiebre, cambios en un soplo preexistente o el desarrollo de un nuevo soplo de insuficiencia y taquicardia.

Los síntomas se pueden presentar de forma insidiosa, semanas incluso, hasta que se hace el diagnóstico o pueden presentarse de forma brusca, fiebre alta sin foco aparente y el soplo característico.

## **Caso clínico de Endocarditis**

Paciente varón septuagenario con antecedentes personales de Cirrosis hepática de origen enólico desde 2015, Hipertensión pulmonar (Child Pugh A) última descompensación en 2019. HTA en tratamiento, Obesidad mórbida, portador de la mutación del Gen de la protrombina. Celulitis de ambos miembros inferiores

Enfermedad actual: Acude a urgencias por cuadro de deterioro general, con pérdida de fuerza generalizada sobre todo de hemicuerpo derecho y leve disartria. Se le valora y ante la situación inestable del paciente se cursa el ingreso en hospitalización.

En la nueva exploración e historia se constata llevar varios días con fiebre de hasta  $38,8^{\circ}$  centígrados, acompañado de quebranto general. A nivel de resultados de análisis, todos los reactantes de infección e inflamación de fase aguda están elevados. Se constata fracaso renal agudo, reagudización de su insuficiencia renal crónica.

A la exploración se evidencia regular estado general. Estado confusional con respuestas a estímulos. No se evidencia signos de deshidratación con mucosas y piel de color normal.

Auscultación cardiopulmonar se evidencia, hipofonesis generalizada con roncus en bases pulmonares, hipoquinesia torácica. Abdomen distendido y globuloso con oleada ascítica. Corazón arrítmico con soplo pansistólico.

Ecografía e-fast. Se evidencia líneas B con criterio cuantitativo de síndrome intersticial. Mínimo derrame pleural bilateral, Ascitis en poca cuantía. vena Cava inferior dilatada que colapsa menos del 50%.

Ecocardio informado por Dr. López:

- Ventrículo izquierdo no dilatado ni hipertrófico. Sin alteraciones de la contractilidad global ni segmentaria.
- Aurícula Derecha no dilatada. Ventrículo derecho no dilatado y con parámetros de la función sistólica dentro de la normalidad.
- Válvula Mitral: Valva anterior fina con buena movilidad y apertura; velo posterior también fino y con buena movilidad. Dependiente de la superficie auricular de velo posterior se identifica una imagen hiperecogénica, mayormente nodular, adherida a la válvula a través de pedículo, con un tamaño de 11x12 mm. Exhibe gran movilidad. Ocasiona regurgitación dirigida hacia el septum interauricular ejerciendo efecto “coanda”.

Se le extraen Hemocultivos y se inicia tratamiento antibiótico empírico. Durante su hospitalización sufrió ICTUS. Juicio clínico de Ictus por embolismo séptico.

Imagen 1: Plano paraesternal eje largo. muestra una válvula mitral con imagen compatible con vegetación en la superficie auricular del vientre de la valva anterior.

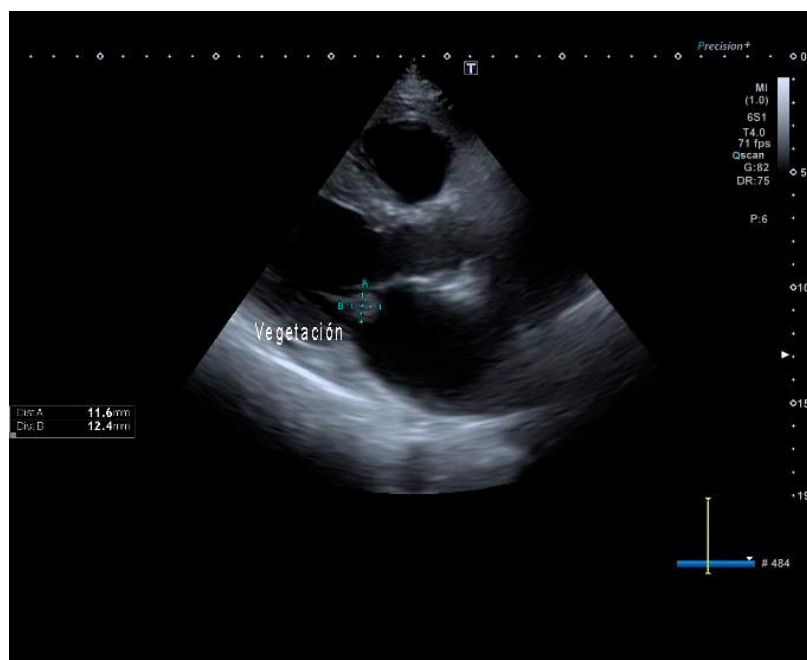
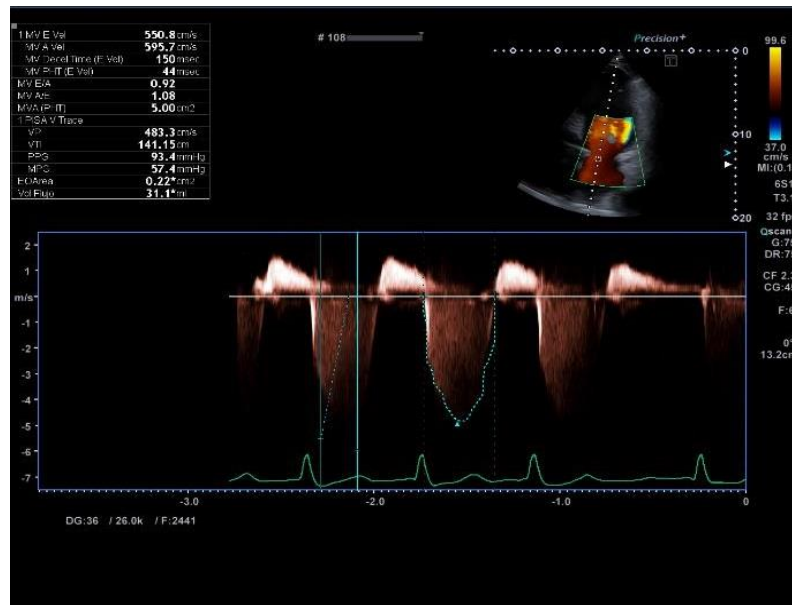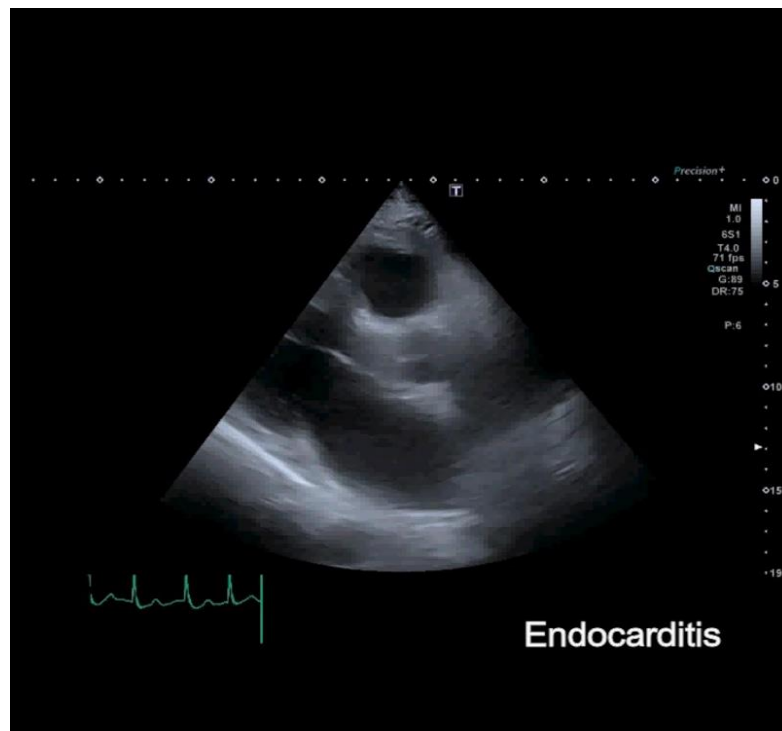


Imagen 2: Plano Apical 4 cámaras, válvula mitral con regurgitación grave con un jet que se dirige a la pared auricular y techo de la misma con efecto coanda. Espectro Doppler continuo y cálculo del Gradiente pico



Video 1: Se comprueba el efecto de coartación-limitación del cierre de la Válvula mitral por interposición de la vegetación endocárdica.

<https://drive.google.com/file/d/1v2xp0huZbqPgMLOnuKwNij8U-7j9xaWu/view?usp=sharing>



## **Diagnóstico de la Endocarditis Infecciosa:**

- Hemocultivos.
- Ecocardiografía y, a veces, otras modalidades de diagnóstico por imágenes.
- Criterios clínicos.

Dado que los signos y síntomas son inespecíficos, varían significativamente y pueden aparecer lenta y gradualmente, para diagnosticar este cuadro el médico debe tenerlo presente en sus opciones.

Debe sospecharse una endocarditis en pacientes con fiebre sin un origen evidente de la infección, en particular si se identifica un soplo cardíaco.

En pacientes con antecedentes de una valvulopatía cardíaca, sometidos recientemente a ciertos procedimientos invasivos o drogadictos por vía intravenosa, el hallazgo de un hemocultivo positivo debe sugerir con firmeza este cuadro.

Los pacientes con bacteriemia documentada deben examinarse de manera exhaustiva y seriada para identificar nuevos soplos y signos de embolia.

## **Tratamiento de la Endocarditis Infecciosa**

- Antibióticos por vía intravenosa (en función del microorganismo y su susceptibilidad).
- En ocasiones, desbridamiento, reparación o reemplazo valvular.
- Evaluación y tratamiento odontológicos (para minimizar las fuentes orales de bacteriemia).
- Eliminación de la fuente potencial de bacteriemia (p. ej., catéteres internos, dispositivos).
- Mantenimiento de la anticoagulación en pacientes con embolia cerebral.
- El tratamiento consiste en antibióticos durante un período prolongado.
- La cirugía puede ser necesaria en presencia de complicaciones mecánicas o de microorganismos resistentes. Los antibióticos típicos se administran por vía intravenosa. Dado que la duración de la antibioticoterapia debe extenderse entre 2 y 8 semanas, el tratamiento ambulatorio suele continuar por vía intravenosa.

## Pronóstico

En general, la tasa de mortalidad intrahospitalaria por endocarditis es del 15 al 20%, con una tasa de mortalidad a 1 año cercana al 40%. La endocarditis infecciosa no tratada siempre es mortal. Incluso con tratamiento, la muerte es más probable en los adultos mayores y las personas con:

- Infección por microorganismos resistentes.
- Una enfermedad subyacente.
- Un retraso prolongado en el tratamiento.
- Compromiso de la válvula aórtica o multivalvular.
- Grandes vegetaciones.
- Bacteriemia polimicrobiana.
- Infecciones de válvula protésica.
- Aneurismas micóticos.
- Absceso del anillo de la válvula.
- Eventos embólicos mayores.

El shock séptico es más probable en pacientes con diabetes, daño renal agudo, infección por *S. Aureus*, tamaño de la vegetación > 15 mm, y signos de infección persistente.

La tasa de mortalidad asociada con la endocarditis por *Streptococcus Viridans* sin complicaciones importantes es < 10%, pero se aproxima al 100% en la endocarditis por *Aspergillus* después de una operación en una prótesis valvular.

El pronóstico es más favorable en la endocarditis de las cavidades cardíacas derechas que en la de las cavidades izquierdas porque la disfunción de la válvula tricúspide se tolera mejor, no se asocia con embolias sistémicas y la endocarditis de las cavidades derechas por *S. Aureus* responde mejor al tratamiento antibiótico.

## Bibliografía:

- 1. Dilsizian V, Budde RPJ, Chen W, et al: Best practices for imaging cardiac device-related infections and endocarditis: A JACC: Cardiovascular Imaging Expert Panel Statement. *JACC Cardiovasc Imaging* 15(5):891–911, 2022. doi: 10.1016/j.jcmg.2021.09.029
- 2. Habib G, Lancellotti P, Antunes MJ, et al: 2015 ESC Guidelines for the management of infective endocarditis: The Task Force for the Management of Infective Endocarditis of the European Society of Cardiology (ESC). Avalado por: European Association for Cardio-Thoracic Surgery (EACTS), the European Association of Nuclear Medicine (EANM). *Eur Heart J* 36:3075–3123, 2015.
- 3. Otto CM, Nishimura RA, Bonow RO, et al: 2020 ACC/AHA Guideline for the management of patients with valvular heart disease: A report of the American College of Cardiology/American Heart Association Joint Committee on Clinical Practice Guidelines. *J Am Coll Cardiol* 77(4):e25–e197, 2021. doi: 10.1016/j.jacc.2020.11.018

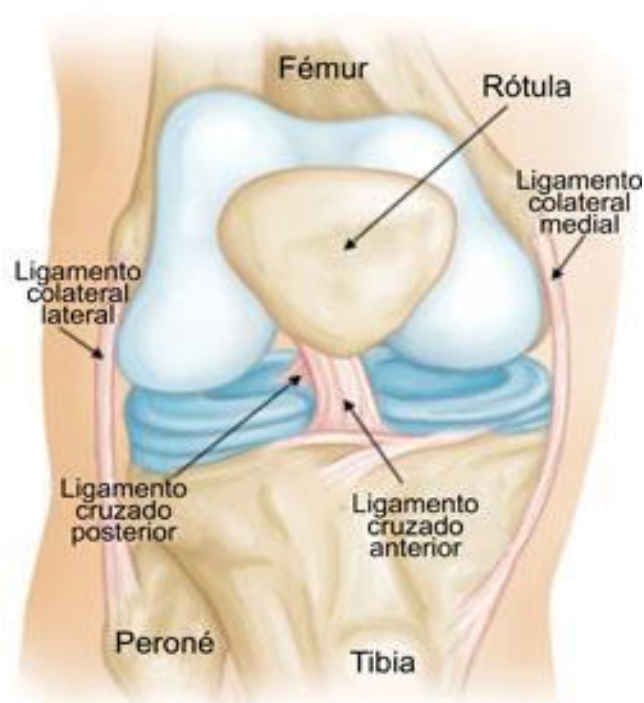

## **Caso Clínico IX: Rodilla inestable después de una contusión fortuita**

La rodilla se dice que está dotada de una estabilidad dinámica, ya que esta permanece inmóvil y estable a pesar de ser sometido a abundantes cambios de carga durante la actividad física. Esta estabilidad se encuentra en última instancia favorecida por la relación existente entre las restricciones que aportan los tejidos blandos, junto con la geometría articular en su conjunto que son capaces de hacer frente a la carga ejercida por la musculatura y el punto de apoyo, es decir, el suelo.

Por la importancia que tienen en nuestro cuerpo las rodillas, ya que son las encargadas de permitirnos caminar y realizar otras actividades, mantener su salud es importante. Es por ello por lo que los problemas que se producen en éstas hay que tratarlos y repararlos con la mayor brevedad posible para que no se produzcan complicaciones mayores.

Algunos de los problemas que pueden surgir en la rodilla, más allá de las fracturas de huesos y las lesiones de menisco, son las roturas y lesiones ligamentosas.



Podemos distinguir 4 tipos de ligamentos en la articulación de la rodilla:

- Ligamento cruzado anterior (LCA): Une la parte trasera del fémur con la parte delantera de la tibia y pasa por detrás de la rótula. La función de este ligamento es evitar que se realice un desplazamiento hacia delante de la tibia con respecto al fémur.
- Ligamento cruzado posterior (LCP): Al contrario que el LCA, éste va desde la parte delantera del fémur hasta el cóndilo interno. Su función es evitar el desplazamiento hacia atrás de la tibia con respecto al fémur. Este ligamento une la tibia con el fémur.
- Ligamento lateral interno (LLI): Conecta la tibia con el fémur. Lo encontramos en la parte interna de la rodilla, es decir, en la parte de la rodilla que está más próxima a la otra rodilla. Su función es mantener la estabilidad de la rodilla a nivel interno, haciendo que la rodilla no se doble hacia afuera.
- Ligamento lateral externo (LLE): Se encuentra situado en la parte externa de la rodilla y conecta el fémur con la tibia por el lado externo de la rodilla. Su función es mantener la estabilidad de la parte externa de la rodilla, haciendo que ésta no se doble hacia afuera. Este ligamento es en el que nos centramos en este artículo.

En el ligamento lateral interno, el tipo de lesión encontrado con más frecuencia ha sido la desinserción tibial, Es mucho menos frecuente la localización en la inserción femoral, debido a su resistencia y a las fuertes conexiones que tiene en este punto con la aponeurosis del muslo,

En el ligamento lateral externo pueden recaer las lesiones en toda la longitud del mismo, acompañadas casi siempre por rupturas capsulares en la región inframeniscal o en la inserción de tibia, en cuyo caso se produce a veces un arrastre óseo

En el cruzado anterior es habitual el hallazgo de estas tres formas de lesión en orden decreciente de importancia:

- 1.<sup>a</sup> ruptura total (casi siempre de la inserción superior).
- 2.<sup>a</sup> ruptura parcial (con desfibrilación de algunos haces e insuficiencia ligamentosa).
- 3.<sup>a</sup> arrancamiento en la espina tibial con arrastre óseo. Las lesiones del cruzado posterior son excepcionales.

## Caso Clínico: Paciente con contusión en rodilla derecha con inestabilidad e impotencia funcional

Se trata de una paciente septuagenaria. Como antecedentes personales, padece de HTA y Diabetes, artrosis axial y periférica. Ranking 0.

Sufre un accidente mientras viajaba en un vehículo eléctrico de campo de golf. El mecanismo lesional es una contusión en la parte lateral externa de la rodilla derecha con caída y mal apoyo en el miembro inferior ipsilateral de la contusión.

Es atendida en primera instancia en Urgencias del hospital de la ciudad donde pasaba unos días de vacaciones. En el informe de atención en Urgencias, en la exploración refiere gran edematización de la cara lateral de la rodilla derecha, con dificultad a la exploración por el dolor y que la paciente refiere que no puede apoyarse en el miembro afectado y con mucho dolor. Se le pide Rx y se le pauta analgesia. En la Rx se documenta que no se evidencia lesiones óseas agudas. Artrosis tricompartmental. Se le pauta vendaje almohadillado y analgesia y se le deriva a su médico de cabecera en su lugar de referencia con el Juicio Clínico de contusión y esguince de rodilla derecha.

A los pocos días acude a su médico de cabecera que ante la clínica y las limitaciones de la paciente la deriva al Hospital de Sanlúcar para valoración. Allí se le hace una Ecografía Clínica de partes blandas y musculoesquelético de rodilla derecha evidenciándose las siguientes imágenes:

Imagen 1

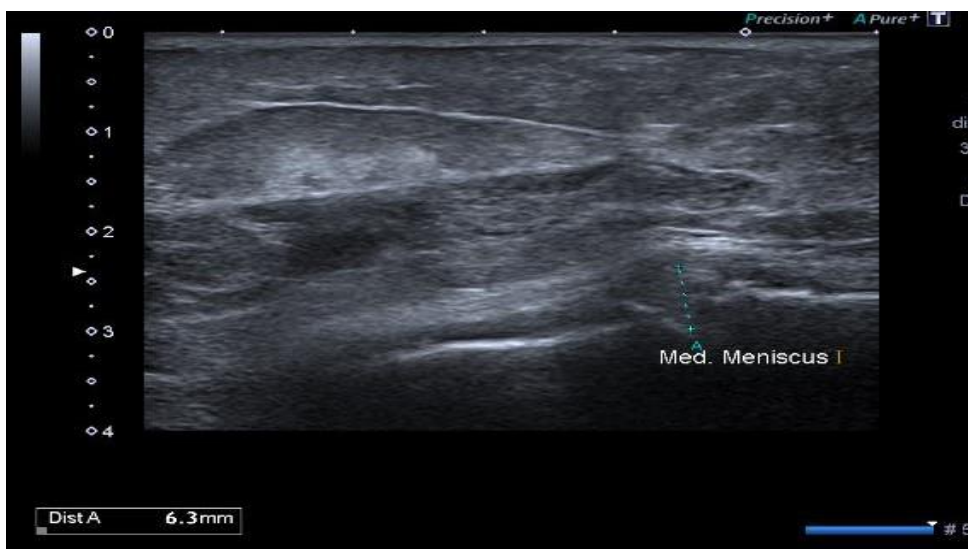


Imagen 2

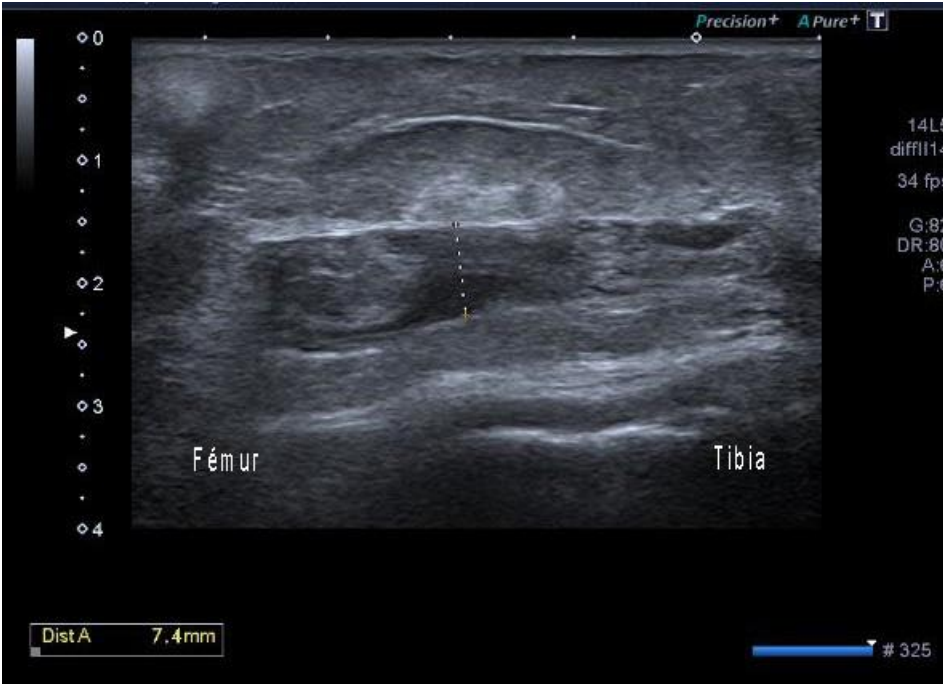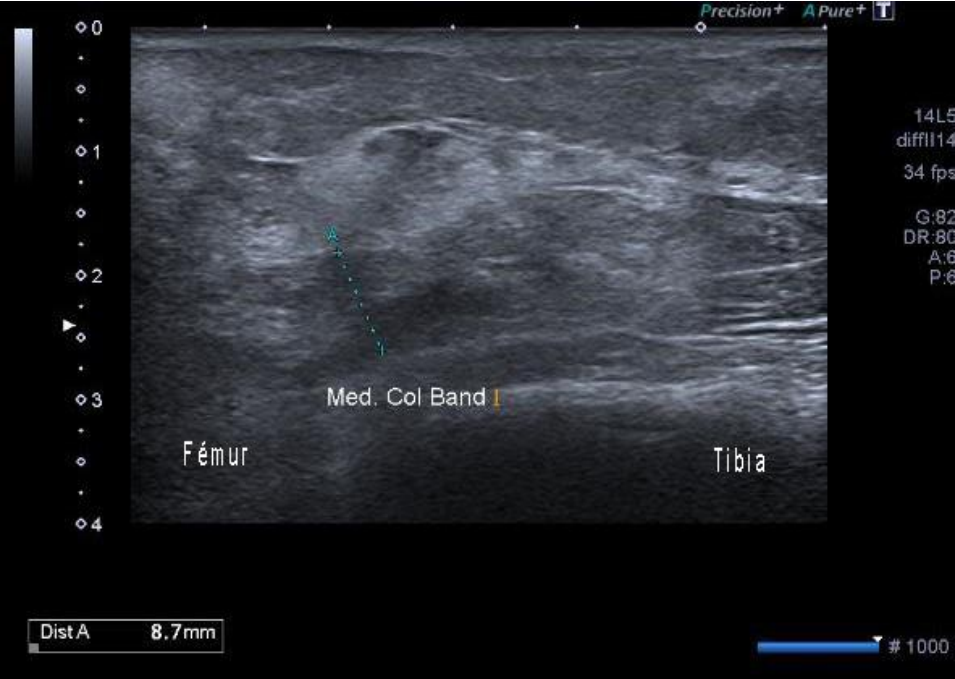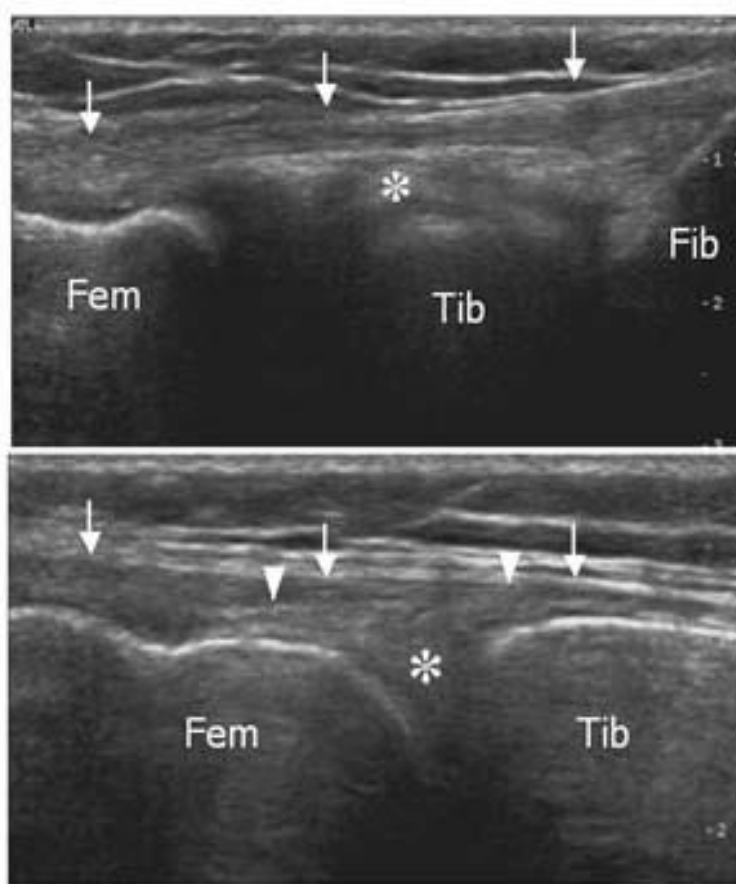


Imagen 3

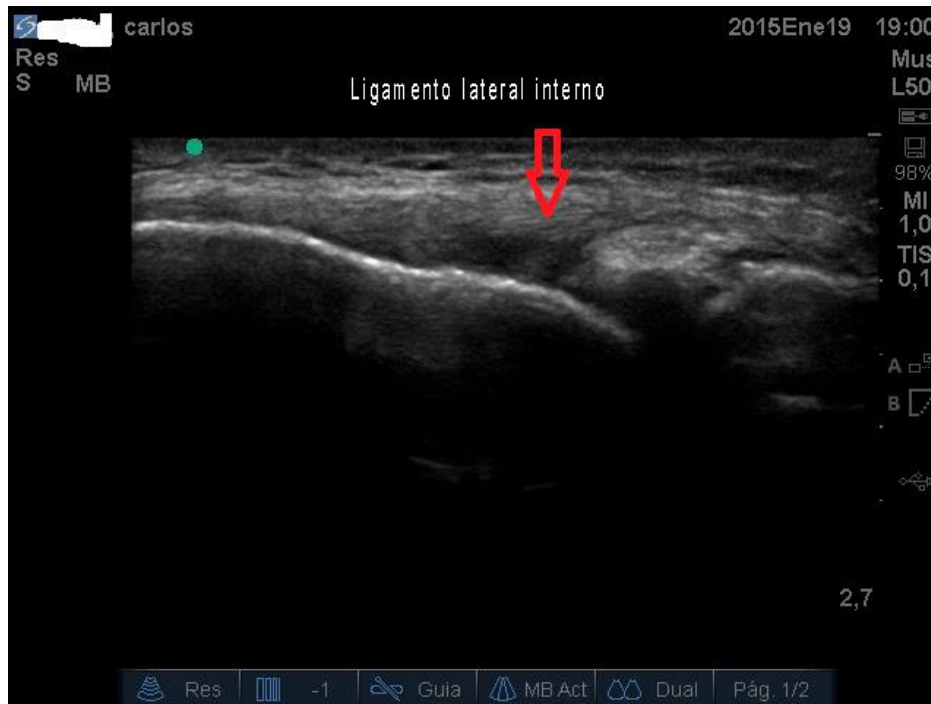


ROTURA COMPLETA DEL LCI (imagen 1, 2 y 3): Plano longitudinal: severo engrosamiento heterogéneo e hipoecogenicidad del tercio proximal y sobre todo del tercio medio del LCI y afectación de los tendones tibio y femoromeniscales con imágenes heteroecoicas de desestructuración del patrón fibrilar en ambos grupos de tendones.

En la Ecografía normal del compartimento lateral interno de la rodilla distinguimos:



Las líneas hiperecogénicas corresponden a la cortical de Fémur y Tibia y el espacio entre ambos ocupado por el menisco interno y ajustándolo por encima los tendones tibio y femoromeniscales. Por encima de ellos una banda fibrilar desde el cóndilo femoral a la tuberosidad tibial limitado por las flechas en su cara anterior y por puntas de flechas, la cara posterior marca la estructura del Ligamento Lateral Interno.



Dentro de las lesiones que pueden afectar a los ligamentos de la rodilla distinguimos:

1. Esguince: Consiste en la ruptura de algunas fibras del ligamento consecuencia de una sobreesfuerzo o malposición que lleva al tendón al límite de su elasticidad. Produce mucho dolor, pero el pronóstico es bueno porque con las medidas de reposo y ajuste con vendaje o inmovilización se producirá la recuperación completa. No afecta en un futuro en la estabilidad de la articulación.
2. Rotura parcial: Se produce cuando el ligamento se rompe parcialmente debido a que se sobrepasa el límite de elasticidad de mayor medida. Produce inflamación y algo de inestabilidad en la articulación.
3. Rotura total: Es la lesión más grave que se puede producir en un ligamento. El dolor no permite el apoyo y la inestabilidad de la articulación es total.
4. A nuestra paciente se le diagnosticó de Rotura completa de Ligamento Lateral medial de rodilla derecha. Se le prescribió inmovilización de la articulación y está en seguimiento por traumatología pendiente de evolución y a partir de ahí recurrir a cirugía o tratamiento conservador.

Como vemos la Ecografía Clínica ha demostrado una elevada sensibilidad y especificidad para el diagnóstico de las entosopatías, validez demostrada para detectar diferentes tipos de lesiones en cualquier localización y condición clínica.

El momento óptimo para reparar las lesiones multiligamentarias de la rodilla con afección de los ligamentos colaterales es entre 10 y 14 días después de su aparición. En presencia de cualquier lesión vascular el tratamiento ortopédico queda en segundo plano hasta que se haya restablecido la función circulatoria. La reparación definitiva de las estructuras ligamentosas es una tarea importante que requiere manipulación y disección de la extremidad con el riesgo de poner en peligro la reparación vascular si es que se lleva a cabo simultáneamente. La reconstrucción ligamentosa también debe postergarse en presencia de estas lesiones hasta que las partes blandas permitan un abordaje quirúrgico seguro.

Para el LCM y las estructuras posterolaterales, la reparación quirúrgica primaria en el estado agudo (< 3 semanas) producirá resultados satisfactorios; durante este tiempo las avulsiones o los desgarros del LCM pueden ser reparados directamente. Los desgarros similares de LCL también se pueden reparar, pero deben complementarse con tejido de aloinjerto. Después de tres semanas, la formación de cicatriz y la contractura de los tejidos blandos limitan el éxito de la reparación primaria del ligamento; frecuentemente el procedimiento reconstructivo es necesario.

#### **Bibliografía:**

1. Medvecky MJ, Noyes FR. Surgical approaches to the posteromedial and posterolateral aspects of the knee. *J Am Acad Orthop Surg* 2005; 13(2): 121-128. 14. Radice FD,
2. Gutiérrez VB, Haberle CT, Yáñez RD, González FF, Coda E. Inestabilidad posterolateral de rodilla: Evaluación clínica de tres técnicas quirúrgica.
3. O'Donohue DH. Treatment of acute ligamentous injuries of the knee. *Ortho J Clin North Am.* 19'13 4:611-6452.
4. Jone RE, Henley MB, Francis P. Non-operative management of isolated grade III collateral ligament injury in fbotball players. *Clin O rt ho p.* 1 986;21 3 : | 31 - 1 40.
5. Kolt, G, Snyder, L. (2004) *Fisioterapia del Deporte y el Ejercicio*. Madrid. Editorial Elsevi

## **Caso Clínico X: Comunicación Interauricular (CIA)**

El foramen oval es una apertura natural que permite el paso, durante la vida fetal, de la sangre oxigenada de la aurícula derecha a la izquierda, de forma que el oxígeno y los nutrientes que llegan de la madre a través de la placenta y la vena umbilical puedan llegar al cerebro y resto de órganos fetales.

La comunicación interauricular (CIA) es la cardiopatía congénita acianótica más frecuente en la edad adulta, presente en 40% de los adultos con cardiopatía congénita, con predominio en el sexo femenino (relación 2:1). En estudios realizados de metaanálisis y revisiones en cuanto a los diferentes aspectos de las CIA en adultos, se encontró que representan 7% de todas las anomalías cardíacas y pueden manifestar a cualquier edad, a veces asociadas a otros trastornos genéticos, debiendo investigarse la existencia de antecedentes familiares de CIA y asociación con síndrome de Holt Oram, Marfan, Noonan, Turner, etcétera.

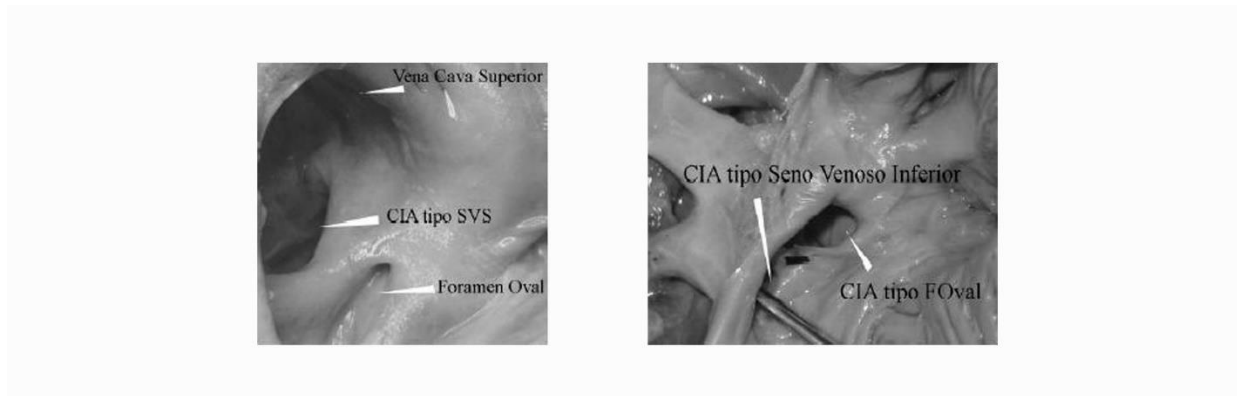
Los pacientes con una patología cardíaca congénita simple, como ser el defecto septal interauricular aislado (CIA), constituyen una población relativamente grande con una variedad de problemas clínicos que se pueden presentar en la consulta de cardiólogos generales o internistas. Muchas veces cursa asintomática dificultando su diagnóstico, el cual se basa en el hallazgo de alguno de los siguientes signos o síntomas: soplo, arritmia auricular, cardiomegalia radiológica, bloqueo de la rama derecha del haz de His, embolia paradójal o enfermedad vascular pulmonar

### **Anatomía de la Comunicación Interauricular**

No todas las comunicaciones interauriculares corresponden a un defecto septal. Las únicas que son verdaderos defectos septales son las comunicaciones tipo foramen oval, también conocidas como comunicaciones tipo ostium secundum. El verdadero septo auricular está constituido por la valva del foramen oval y la parte inferior del borde muscular. En el sector posterosuperior el borde corresponde a una invaginación de la pared de la aurícula, que también se conoce como septum secundum. El sector anterosuperior se relaciona con la raíz aórtica que tiene una posición central en el corazón, profundamente acuñada entre las válvulas auriculoventriculares.



Se reconocen cuatro tipos de CIA. El más frecuente es el defecto a nivel del septo interauricular, es decir la CIA tipo foramen oval (también llamada ostium secundum).



Las otras CIA son los defectos de tipo seno venoso (superior e inferior), los defectos tipo seno coronario y los defectos tipo ostium primum con participación auriculoventricular y son menos frecuentes.

### **Evolución del cuadro**

El pasaje desde la aurícula izquierda a la derecha se efectúa principalmente durante la telesístole y protodiástole ventricular con un refuerzo final por la sístole auricular determinando una sobrecarga de volumen auricular y ventricular derechos con hiperflujo pulmonar. Así se genera un incremento progresivo en los diámetros auricular y ventricular derechos con la posibilidad de generar arritmias, fundamentalmente atriales.

También por el hecho de existir una comunicación entre el retorno venoso sistémico y la aurícula izquierda puede favorecer la aparición de una embolia paradójal (burbujas gaseosas en incorrecto manejo de vías venosas, émbolos sépticos provenientes de procesos supurados de miembros, etcétera) con afectación principalmente neurológica.

Por último, puede determinar la generación de hipertensión arterial pulmonar (HTAP), generando una fragmentación de la barrera subendotelial, liberando un factor seroso que activa una enzima existente en las células musculares lisas, que a su vez estimula factores de crecimiento con la aparición de hipertrofia, proliferación y migración de dichas células, y, por último, proliferación de la íntima, que en general es de lenta evolución.

Las CIA de evolución crónica (no diagnosticadas o diagnosticadas y no tratadas) están asociadas con remodelación de la aurícula izquierda caracterizada por el incremento de

sus diámetros, pérdida de miocardio, y anomalías de la conducción generalizada, lo que favorece la instalación de una fibrilación auricular sostenida.

La cianosis es de aparición progresiva, acompañándose de poliglobulia, hipoxemia y disfunción plaquetaria, con la posibilidad de producir infartos cerebrales o pulmonares.

En el postoperatorio alejado del cierre de una CIA puede instalarse una arritmia auricular tipo taquicardia o fibrilación auricular, vinculada a la existencia de un foco ectópico relacionado con la cicatriz quirúrgica (en cierre simple por puntos o de inserción del parche, así como en la zona de la canulación venosa), también se han descrito luego del cierre percutáneo.

### **Clínica de la Comunicación Interauricular**

Los pacientes portadores de CIA mayores de 15 años de edad pueden cursar asintomáticos o comenzar (50% a partir de los 20 años) a manifestar diferentes signos y síntomas: infecciones respiratorias reiteradas, fatigabilidad, disnea de esfuerzo, arritmias auriculares, HTAP, enfermedad vascular pulmonar, hemoptisis, insuficiencia cardíaca derecha, cianosis. A partir de los 50 años de edad 100% presentan sintomatología significativa.

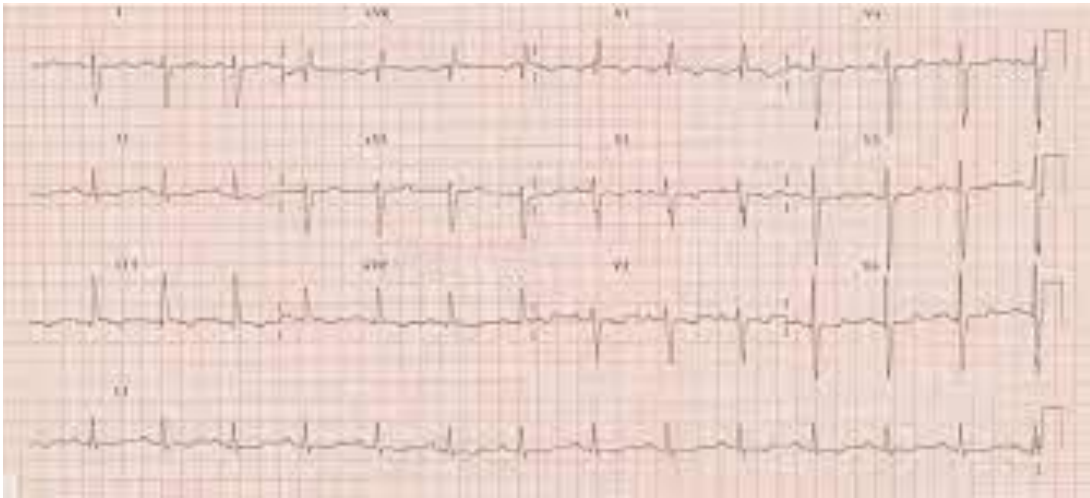
Los dos síntomas más comunes de presentación son disnea y palpitaciones.

En el examen físico se describe:

- Latido apexiano palpable: latido de Dressler (por dilatación del ventrículo derecho)
- Latido palpable de la arteria pulmonar (en el segundo espacio intercostal izquierdo)
- Soplo mesosistólico eyectivo en foco pulmonar (por el hiperflujo, que disminuye en caso de HTAP)
- Desdoblamiento amplio y fijo del segundo ruido (cuando la presión arterial pulmonar y las resistencias arteriolares pulmonares son normales). Con el incremento de la presión arterial pulmonar se acorta el intervalo entre los componentes aórtico y pulmonar del segundo ruido, con acentuación del componente pulmonar hasta configurar un solo ruido.
- Cianosis e hipocratismo digital (en caso de inversión del cortocircuito interauricular por el desarrollo de enfermedad vascular pulmonar: síndrome de Eisenmenger).

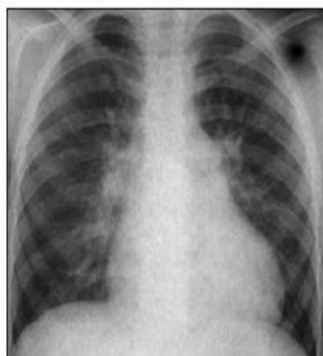## EXÁMENES COMPLEMENTARIOS

### 1.- ELECTROCARDIOGRAMA



- Desviación del eje del QRS a la derecha
- Hipertrofia ventricular derecha (imagen rSR', rsR' en V1 y V2) con duración normal del complejo QRS
- Bloqueo (incompleto o completo) de la rama derecha del haz de His.
- En todos los tipos puede verse un intervalo PR prolongado (debido al mayor tamaño auricular como a la mayor distancia internodal por la existencia del propio defecto).
- Puede identificarse una variedad de arritmias, sobre todo auriculares, en paciente previamente tratado o incluso sin tratamiento previo.

### 2. RADIOGRAFÍA DE TÓRAX



Evidenciamos:

- Cardiomegalia.
- Dilatación de aurícula y ventrículo derechos (aumento del contacto esternal en el perfil).
- Dilatación del tronco de la arteria pulmonar y sus ramas con aumento de la circulación pulmonar.

### 3. ECOCARDIOGRAMA

Permite:

- Demostrar la solución de continuidad a nivel del septum interauricular e identificar su variedad anatómica.
- Valorar la repercusión hemodinámica del defecto (grado de dilatación de las cavidades derechas, movimiento septal paradójico, observables en modo M).
- Descartar lesiones asociadas.
- Mediante el Doppler color se identifica el cortocircuito interauricular determinando si es predominante de izquierda-derecha, bidireccional o invertido en caso de enfermedad vascular pulmonar.

Cuando se detecta sobrecarga de volumen de cavidades derechas y no se puede identificar el defecto septal, se debe realizar la administración a través de una vena periférica de suero batido (con microburbujas en suspensión) constatando su rápida aparición en aurícula izquierda.

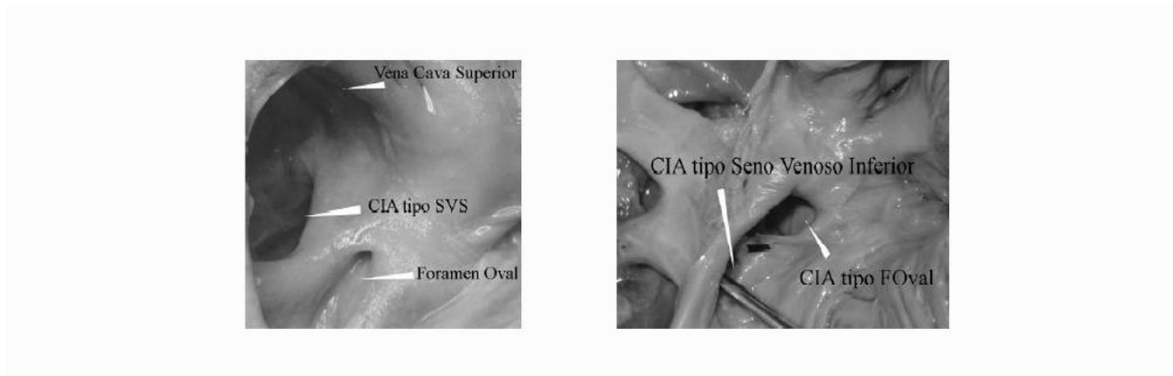
#### **Caso clínico de paciente con CIA**

Se trata de paciente varón de mediana edad con cardiopatía congénita de CIA tipo Seno Venoso, intervenido en el año 2001 con cierre quirúrgico de defecto septal auricular con parche Peri-Guard de material bovino en Hospital Puerta del Mar de Cádiz.

Lo deriva su médico de cabecera al servicio de Medicina Interna del hospital Virgen del Camino de Sanlúcar por cuadro de astenia, cansancio y palpitaciones de larga evolución pero que se ha intensificado en los últimos meses. Aporta EKG con ritmo sinusal, eje a la derecha y sin alteraciones de la repolarización. Análisis reciente sin hallazgos de interés. El paciente es Hipertenso y diabético no insulino dependiente.

Como hemos comentado en la exposición de esta cardiopatía congénita en la CIA tipo seno venoso la solución de continuidad no está en el septo interauricular sino en el techo del seno coronario.

El defecto se vincula con la vena cava a nivel de su unión en la aurícula.



Valorado por Medicina y después de revisar pruebas complementarias y hacer la exploración pertinente se decide hacer Ecocardiograma.

Imagen1 En el plano paraesternal eje largo y en telediástole se mide el septum interventricular que esta visiblemente engrosado (normalidad de 6-9 mm) y el diámetro del ventrículo izquierdo no dilatado.

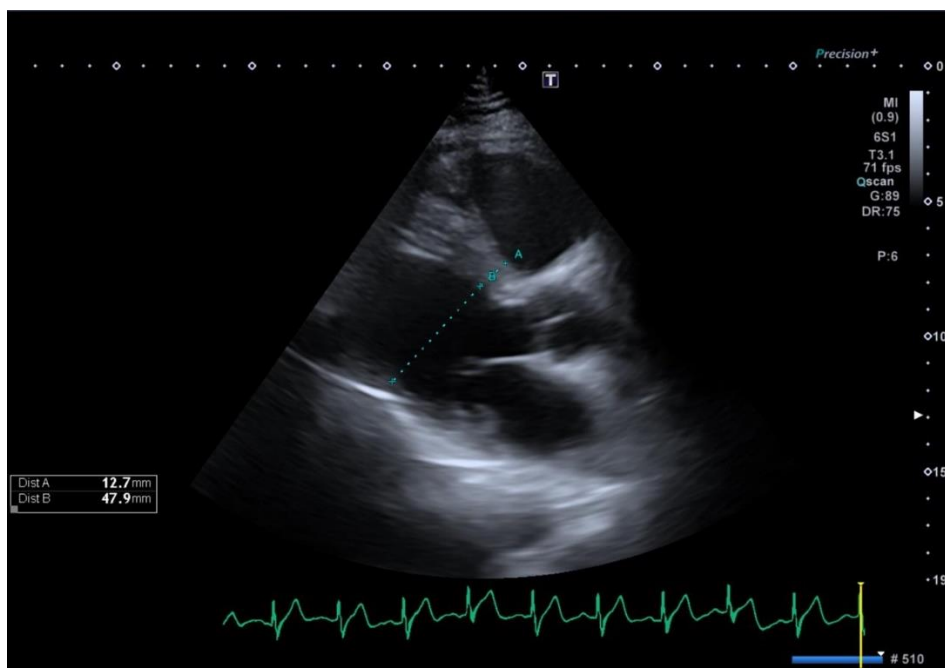


Imagen 2 Volumen de la aurícula izquierda no dilatada y el septum interauricular se evidencia la imagen hiperecoica del sellado.

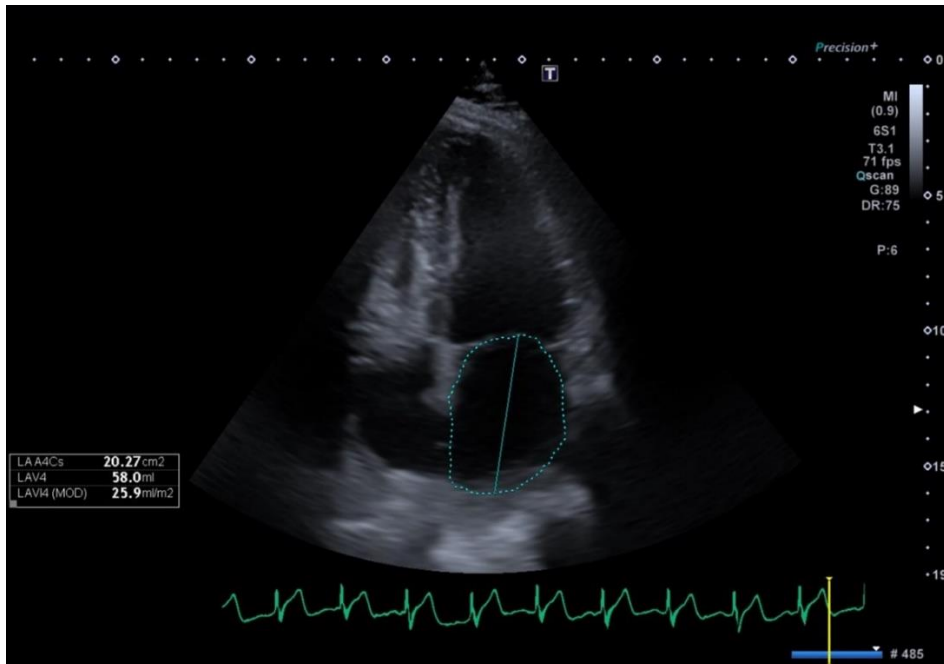
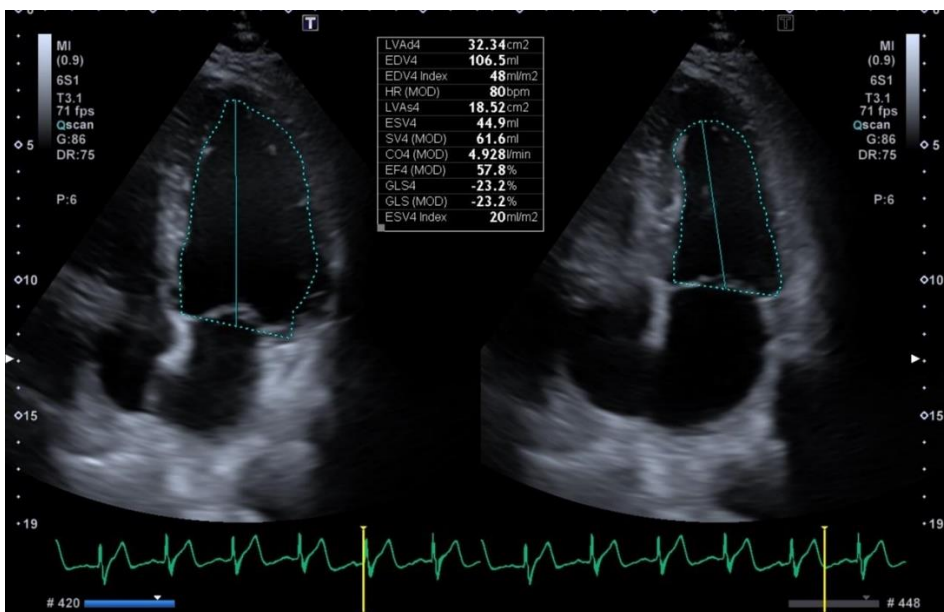


Imagen 3 Plano apical 4 cámaras, cavidades izquierdas. Volúmenes de Ventrículo izquierdo en sístole y diástole perimetrados por el método Simpson y Fracción de Eyección levemente disminuida.



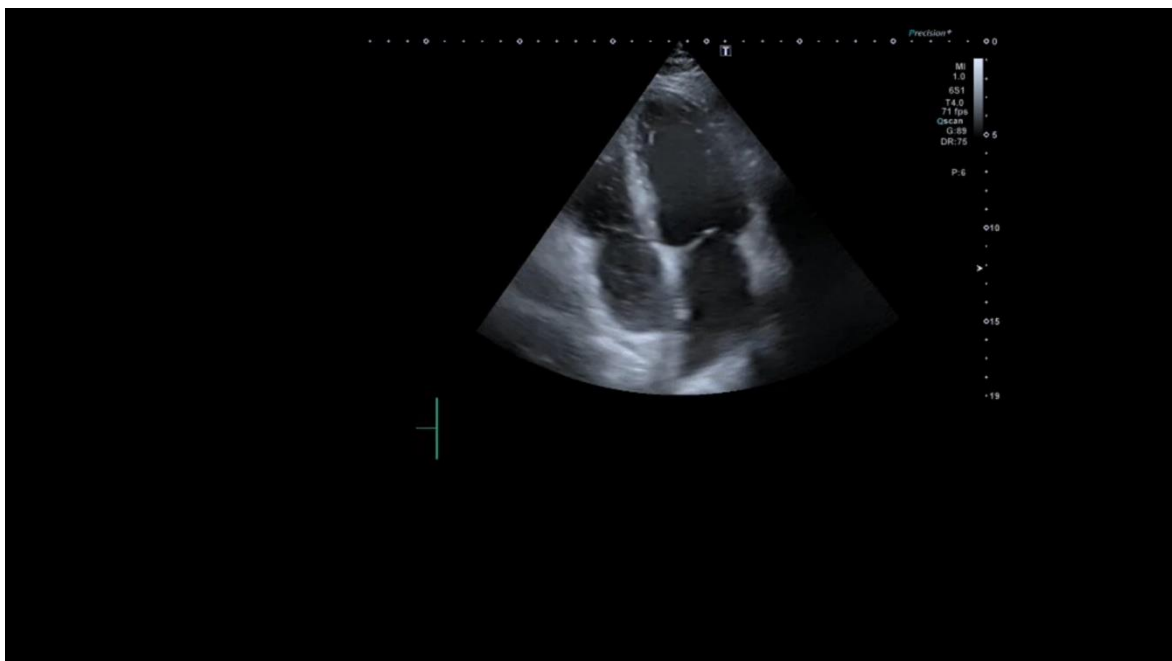
### Juicio ecográfico:

Cualitativamente no se evidencia solución de continuidad a nivel de septum interauricular ni hallazgos indirectos de CIA activa. Se acuerda con el paciente realizarle la prueba del Test de la Burbuja.

La ecocardiografía con suero agitado se utiliza de manera complementaria a la ecocardiografía transtorácica. Esta prueba tan solo se realiza para estudiar enfermedades concretas como las comunicaciones dentro del corazón (detección de foramen oval o venoso permeable). Se mezcla suero salino con un poco de sangre del paciente y un poco de aire para conseguir la formación de microburbujas que se administran por vía venosa periférica (vena basílica del brazo). En este caso las microburbujas administradas se quedan en la parte derecha del corazón y no pasan a la aurícula izquierda.

Video y su referencia para verlo.

<https://drive.google.com/file/d/11ZOwrMGg2cwitW81pwfk399WGsfG0Uiz/view?usp=sharing>



## Diagnóstico de Comunicación Interauricular

Los pacientes portadores de CIA pueden estar asintomáticos o cuasiasintomáticos y el diagnóstico puede conllevar varias etapas:

1. Identificación de signos o síntomas de sospecha: Referidos a signos en la auscultación o en el electrocardiograma o clínica propiamente dicha.
2. Ecocardiografía Transtorácica que objetiva los signos de sospecha en signos de confirmación como pueden ser signos de sobrecarga de ventrículo derecho y de la aurícula derecha, insuficiencia moderada de válvula tricúspidea.
3. Ecografía Transesofágica, TAC multicorte y Cateterismo de confirmación de diagnóstico y de orientación a método prequirúrgico.

## Tratamiento de la Comunicación Interauricular

En primer lugar, debemos definir los criterios de indicación y contraindicación de cierre:

El cierre está indicado ante la existencia de uno o más de los siguientes factores:

- dilatación de cavidades derechas
- relación QP/QS mayor de 1,5:1
- embolia paradójal
- HTAP leve a moderada y progresiva
- resistencia vascular pulmonar menor de 2/3 de la sistémica o con respuesta positiva al test con vasodilatadores
- CIA de tamaño pequeño pero asociada a aneurisma septal, arritmias auriculares y/o fenómenos embólicos

El cierre está contraindicado cuando exista:

- negativa por parte del paciente a autorizar el procedimiento de cierre
- procesos infecciosos locales, locorreregionales o sistémicos
- síndrome de Eisenmenger



- diagnóstico de la CIA en el transcurso de un embarazo
- severa disfunción ventricular izquierda

Existe evidencia que indica que cuando son hemodinámicamente significativos los defectos del septo auricular en adultos deben ser ocluidos independientemente de la sintomatología.

En segundo lugar, debemos elegir la vía de cierre: percutánea o quirúrgica.

En general el procedimiento percutáneo es eficaz en tratar defectos con una morfología más simple, en cambio el cierre quirúrgico se realizará en defectos de mayor tamaño y más complejos (con dos o más bordes deficientes) o multifenestrados.

El procedimiento oclusión percutáneo se llevará a cabo en una sala de hemodinamia, bajo anestesia general, con estrictas normas de asepsia, equipada con todo el material necesario (equipo de rayos y de registro de ECG, presión sistémica no invasiva, saturometría de pulso, así como catéteres, balones, dispositivos, etcétera) para realizar el tratamiento de las cardiopatías congénitas y sus eventuales complicaciones, con personal capacitado y entrenado a tales efectos. En esta patología se requiere del trabajo en conjunto con el ecocardiografista cardíaco, preferentemente utilizando la vía transesofágica, aunque se pueden utilizar las vías transtorácica o intracardiaca.

El procedimiento se subdivide en varias etapas:

- 1) Confirmar los datos existentes sobre el defecto septal y los bordes de separación con las estructuras vecinas.
- 2) Heparinización sistémica con heparina sódica a una dosis de 100 u/kg.
- 3) Medición del diámetro real del defecto mediante la colocación de un balón medidor introducido por vía venosa femoral y controlando su insuflación hasta la desaparición del flujo Doppler color desde aurícula izquierda a aurícula derecha. Ese diámetro servirá de guía para la elección del tamaño del dispositivo, que será 2 mm mayor.
- 4) Introducir el dispositivo, unido mediante un sistema de rosca a un cable guía, a través de una vaina tipo Mullins posicionada en aurícula izquierda (extremando los cuidados para evitar la introducción de aire) y realizar su despliegue a nivel del defecto septal.

5) Manteniéndolo unido al cable guía se controlará mediante fluoroscopia y ecocardiograma su correcta posición y ausencia de compromiso de estructuras vecinas.

6) Liberación del dispositivo y control ulterior.

El paciente queda internado un promedio de 18-24 horas. Se realiza cobertura antibiótica con cefalosporinas y se indica ácido acetilsalicílico 250 mg diarios por el término de seis meses. No realizar actividad física durante el primer mes postimplante. Se realizará profilaxis de endocarditis infecciosa durante seis meses.

### **El cierre quirúrgico de los defectos cardíacos congénitos en adultos**

El abordaje quirúrgico habitual es por esternotomía mediana. Por razones estéticas se puede plantear el abordaje submamario derecho. Este procedimiento es de muy baja mortalidad y morbilidad. Requiere circulación extracorpórea, hipotermia moderada, clampeo de aorta y se accede al defecto mediante apertura de la aurícula derecha. Se ocluye la comunicación utilizando un parche de pericardio autólogo o heterólogo (bovino),

### **Evolución del paciente intervenido**

La FA es la alteración del ritmo cardíaco que produce mayor incremento en la morbimortalidad de la CIA del adulto. Esta arritmia es mucho más frecuente en pacientes con supervivencia natural hasta la vida adulta que en pacientes operados de la CIA en edad pediátrica.

La causa de la FA en la CIA no está bien determinada y es, probablemente, multifactorial. Se ha puesto en relación con la dilatación auricular, el aumento de la presión pulmonar y la disfunción ventricular. El estiramiento de la pared auricular prolonga el período refractario auricular de una forma heterogénea, haciendo a la aurícula más vulnerable a la inducción de fibrilación.

La reducción de la presión pulmonar y del tamaño del ventrículo derecho son significativamente menores en los pacientes operados después de los 25 años y, mientras que en los pacientes operados antes de esta edad se reduce significativamente el grado de insuficiencia tricúspide, el tamaño de la aurícula izquierda y la prevalencia de fibrilación

auricular crónica, la cirugía realizada después de los 25 años no produce reducción de estas alteraciones. Estos hallazgos indican que se debería concentrar esfuerzos para tratar de cerrar todas las comunicaciones interauriculares hemodinámicamente significativas durante la edad pediátrica, en todo caso antes de los 25 años, para evitar durante la vida adulta las consecuencias clínicas indeseables de las alteraciones hemodinámicas y electrofisiológicas persistentes.

## **Bibliografía;**

1. Pujadas S, Hidalgo A. Cardiopatías congénitas por resonancia magnética y tomografía computarizada con multidetector. *Rev Esp Cardiol Supl* 2009; 9:57E-66
2. Cook SC, Raman S V, et al. Multidetector computed tomography in the adolescent and young adult with congenital heart disease. *J Cardiovasc Comput Tomogr* 2008; 2:36-49.
3. Attie F. *Cardiopatías congénitas en el adulto*. Madrid: Elsevier Science, 2003: 334p.
4. Campbell M. Natural history of atrial septal defect. *Br. Heart J* 1970; 32: 820-5.
5. Rigatelli G, Cardaioli P, Hijazi ZM. Contemporary clinical management of atrial septal defects in the adult. *Expert Rev Cardiovasc Ther* 2007; 5: 1135-46.
6. Ho SY, Rigby ML, Anderson RH. *Echocardiography in congenital heart disease made simple*. London: Imperial college press, 2005.