



Universidad
Internacional
de Andalucía

TÍTULO

**TÉCNICAS QUIRÚRGICAS ACTUALES EN LA CIRUGÍA DEL DORSO
NASAL**

AUTORA

Daniela María Mora Zaid

Esta edición electrónica ha sido realizada en 2026

Tutor	Dr. Alfonso Santamaría Gadea
Institución	Universidad Internacional de Andalucía
Curso	<i>Máster de Formación Permanente en Rinología Avanzada y Base de Cráneo Anterior (2024-25)</i>
©	Daniela María Mora Zaid
©	De esta edición: Universidad Internacional de Andalucía
Fecha documento	2025



Universidad
Internacional
de Andalucía



**Atribución-NoComercial-SinDerivadas
4.0 Internacional (CC BY-NC-ND 4.0)**

Para más información:

<https://creativecommons.org/licenses/by-nc-nd/4.0/deed.es>

<https://creativecommons.org/licenses/by-nc-nd/4.0/deed.en>

Máster de Rinología Avanzada y Base de Cráneo Anterior



TRABAJO FINAL DE MÁSTER

**TÉCNICAS QUIRÚRGICAS ACTUALES EN LA
CIRUGÍA DEL DORSO NASAL**

Estudiante:

Daniela María Mora Zaid

Tutor:

Alfonso Santamaría Gadea

TÉCNICAS QUIRÚRGICAS ACTUALES EN LA CIRUGÍA DE DORSO NASAL

La rinoplastia es uno de los procedimientos quirúrgicos más desafiantes pero gratificantes que realiza el cirujano plástico facial. Estudios sobre percepción social demuestran que un perfil nasal ideal es un factor clave en la satisfacción del paciente, siendo la punta nasal un aspecto secundario.

A pesar de esto, una técnica ha dominado históricamente la práctica y la enseñanza, con mínimas variaciones: la resección clásica del hueso y cartílago dorsales, popularizada por Joseph, se ha convertido en un estándar. Las variaciones se centran principalmente en la técnica de osteotomía y la forma de reconstruir el dorso medio.

El manejo del dorso nasal sigue siendo un reto en la cirugía de rinoplastia. Actualmente, la mayoría de las rinoplastias de reducción implican la destrucción del área de Keystone (zona K), lo que requiere reconstrucción con injertos expansores o colgajos expansores, tanto por razones estéticas como funcionales (1).

ANATOMÍA DEL DORSO ÓSEO NASAL

La bóveda ósea forma el tercio superior de la nariz y es compuesta por la porción nasal del hueso frontal, los huesos propios nasales y lateralmente la porción frontal de hueso maxilar. El hueso frontal articula con los huesos propios por la sutura naso-frontal, mientras que los huesos propios articulan lateralmente con el hueso maxilar en la sutura naso-maxilar.

La porción más estrecha de la bóveda ósea está situada en la línea intercantal (que une las inserciones del ligamento cantal medial al hueso lagrimal), presentando un grosor creciente desde ese punto en dirección caudal.

Terminología Anatómica

Nasion (N): Punto más deprimido o profundo de la estructura ósea del hueso nasal, suele coincidir con la sutura nasofrontal donde se unen el hueso frontal y los huesos nasales.

Sellion (S): punto más deprimido del tejido blando del dorso nasal. Frecuentemente coincide con el *nasion*.

Kyphion (K): Punto más prominente del dorso óseo nasal.

Rhinion (R): Punto más caudal de los huesos nasales, marca la unión entre la bóveda ósea y la cartilaginosa.

Área K (*Keystone area* en la literatura inglesa): punto de unión entre el cartílago cuadrangular, los huesos propios nasales, la lámina perpendicular del etmoides y los cartílagos laterales superiores. (Imagen. 1).

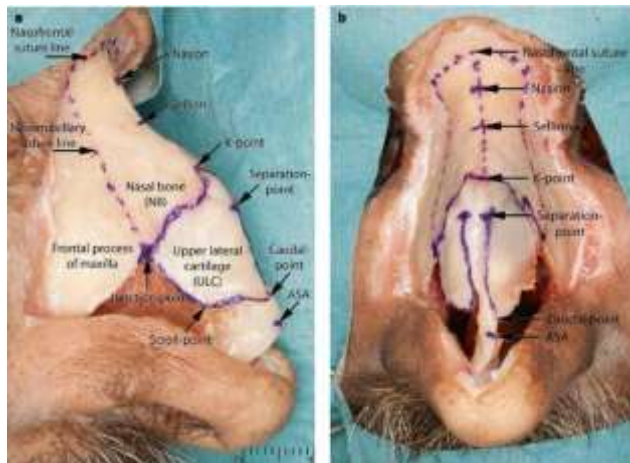


Imagen 1. Rollin DK 2018.

Porción cefálica del hueso nasal: Se encuentra entre el *nasion* (N) y el *sellion* (S). El distinto grosor de la piel en la zona más alta de la pirámide nasal hace que estos puntos no suelen coincidir.

Porción caudal del hueso nasal: Se encuentra entre el *sellion* (S) y el *rhinion* (R).

Los huesos nasales tienen una forma irregular y variable, y se pueden identificar tres ángulos distintos a lo largo del perfil dorsal: el ángulo del *nasion* (NA - *nasion angle*), el ángulo del perfil dorsal (DPA - *dorsal profile angulation*), y el ángulo del *kyphion* (KA - *kyphion angulation*).

Con el objetivo de estandarizar las referencias nasales y entender las diferentes configuraciones anatómicas para lograr la mejor programación quirúrgica sobre el dorso nasal, Lazovic y colaboradores realizaron un estudio en 44 cadáveres creando moldes y mediciones de los principales puntos anatómicos y ángulos óseos, obteniendo que en el 12% de los casos, la porción caudal del hueso nasal era recta ("en V") y en el 88% presentaba angulación ("en S"). La porción ósea cefálica entre el *nasion* y el *sellion* (N-S) representa el *radix*, mientras que el hueso caudal entre el *sellion* y el *rhinion* (S-R) representa el dorso óseo nasal. (1, 2)

Las gibas dorsales en forma de "V" presentan una configuración lineal desde el *nasion* hasta el *rhinion*, mientras que una giba en forma de "S" muestra una angulación marcada

desde el *nasion* hasta el *kyphion* (el punto más prominente del dorso) y mínima curvatura entre el *kyphion* y el *rhinion*. Las gibas en forma de “V” son ideales para técnicas de preservación dorsal, mientras que las de tipo “S” pueden requerir modificaciones de superficie para permitir un aplanamiento adecuado, como la resección del *bony cap*, la colocación de un injerto en *radix* y el estiramiento máximo de la giba dorsal. (Imagen 2). (3)

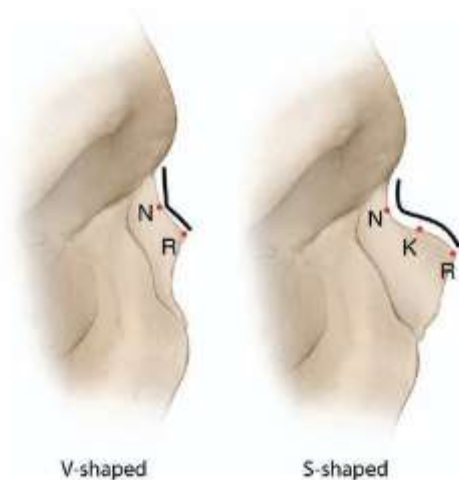


Imagen 2 (izquierda) Giba dorsal en forma de V. El dorso sigue una línea recta desde el Nasion hasta el Rhinion. (Derecha) Giba dorsal en forma de S, el perfil dorsal presenta una curvatura que comienza el Nasion y alcanza punto máximo en el Kyphion. (Referencia Toriumi 2022)

La bóveda ósea presenta un mayor grosor óseo a nivel del *radix*, el área cefálica a la línea intercantal. Si nos situamos en la línea media desde el *nasion* en dirección caudal hacia el área K el grosor del hueso cada vez es menor llegando a cubrir el borde craneal del cartílago cuadrangular septal y de los cartílagos laterales superiores. Esa capa de hueso que se fusiona con el cartílago se denomina *bony cap*. (Imagen 3)

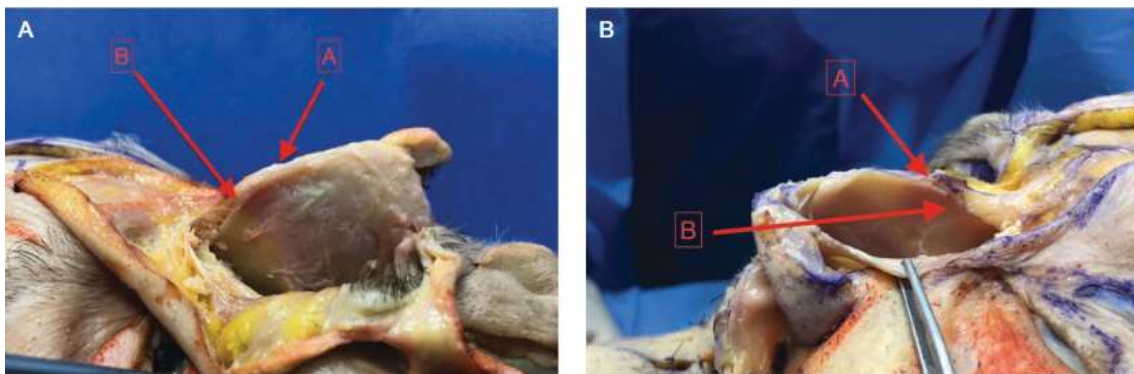


Imagen 3 Disección en cadáver que muestra el margen caudal de los huesos nasales (Flecha A) y la extensión del tabique cartilaginoso por debajo de los huesos nasales. Referencia: Ishida et al 2020.

Anatomía del área K (*Keystone area*)

Se compone de la superposición del casquete óseo (*bony cap*) sobre la bóveda cartilaginosa, estas dos estructuras no están fusionadas rígidamente, sino que están unidas a través de la articulación condro-ósea. El periostio en la superficie profunda del hueso se fusiona con el pericondrio en la superficie externa del cartílago dorsal. Esto crea un dorso flexible que puede pasar de convexo a cóncavo sin perder continuidad si se reduce el soporte septal subyacente, esta importancia anatómica es la clave en la rinoplastia de preservación como se detallará más adelante. (4)

Importancia del segmento K subdorsal

Entre los caucásicos, la mayoría de los pacientes de rinoplastia estética requieren una reducción de la giba dorsal, y con ello, un grado variable de reorganización del tercio medio. Para lograr el éxito en estos pacientes, es crucial un conocimiento profundo de la relación entre las estructuras nasales en el área de Keystone. No tener en cuenta esto puede conducir a irregularidades dorsales, deformidades en V invertida o estrechamiento excesivo de la bóveda media, lo que requerirá cirugía de revisión debido a quejas estéticas y/o funcionales.

El área de *keystone* resulta de la fusión de los huesos propios nasales (HPNs) en sentido cefálico, los cartílagos laterales superiores (CLS) en sentido caudal, el cartílago septal (CS) en sentido antero-inferior, y la lámina perpendicular del etmoides (LPE) en sentido postero-inferior. Aunque suelen describirse como estructuras separadas, el cartílago septal y los cartílagos laterales superiores forman una unidad cartilaginosa única con un contorno en forma de "M", separándose solo en sentido inferior a nivel justo por encima del ángulo septal anterior.

La relación entre los HPNs y los CLS es fundamental para la estabilidad de la bóveda osteocartilaginosa. La cantidad de HPNs que se superpone con los CLS y el CS determinará el punto donde la LPE se une al CS en la región dorsal de *keystone*. El análisis de la unión de estas estructuras le permitió a Gonçalves Ferreira y colaboradores identificar un punto de referencia importante en las técnicas modernas de rinoplastia, denominado *E-point* (punto Etmoidal). En la mayoría de los pacientes del estudio en dirección céfalo-caudal, la giba nasal comenzaba a una distancia mediana de 2.3 mm después del punto E. (5)

La parte superior del cartílago septal es crucial para mantener la altura y la estabilidad de la bóveda dorsal. Existe una porción subdorsal del tabique cartilaginoso que se extiende muy alto hacia el *radix*, por ello, casi no hay tabique óseo bajo el casquete

óseo. Además, cuanto más joven es el paciente, mayor es la extensión cefálica del cartílago septal subdorsal. (Imagen 4)

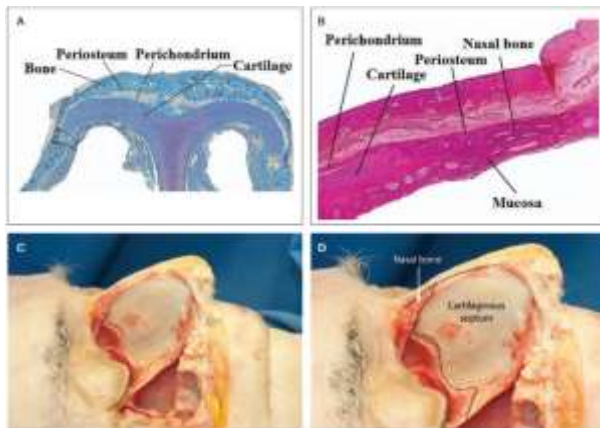


Imagen 4. Anatomía de la unión osteocartilaginosa en el area K en un cadáver masculino de 75 años. (A, B) Sección histológica demostrando la unión osteocartilaginosa entre el hueso y la bóveda cartilaginosa con las capas fusionadas de pericondrio y periostio. (C, D) Continuación cefálica del cartílago cuadrangular desde la unión osteocartilaginosa hacia arriba, en dirección al nasion. Referencia: Saban 2018.

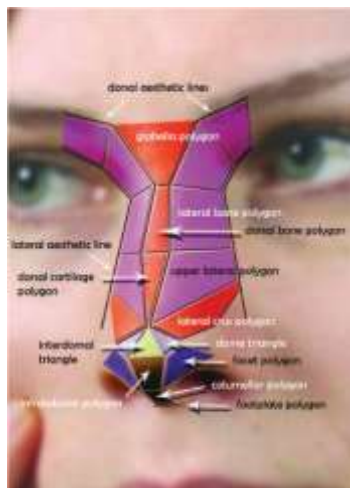


Imagen 5 Polígonos del dorso nasal

Líneas estéticas dorsales, polígonos del dorso nasal

La estética de la superficie nasal puede analizarse en términos de polígonos geométricos (6, 2), descritos por Çakir en 2013, incluye el polígono de la glabella, situado superior al radix, polígono óseo dorsal situado entre el *radix* y el área K (más ancho en esta porción), el triángulo del cartílago dorsal, área triangular desde la punta nasal hasta el área K, los polígonos óseos laterales, formados por la porción lateral de los HPNs y su unión al hueso maxilar y los polígonos de los cartílagos laterales superiores.

CIRUGÍA DE DORSO NASAL

La cirugía del dorso, correspondiente al tercio superior y medio de la pirámide nasal, continúa siendo un desafío en la rinoplastia. El objetivo es remodelar la bóveda osteocartilaginosa en el plano lateral y frontal con el objetivo de preservar las líneas estéticas dorsales. Con el manejo del dorso nasal logramos reducir las laterorrinias, eliminar la giba osteo-cartilaginosa y reducir o ensanchar el dorso nasal.

Las principales técnicas de abordaje del dorso nasal son:

1. **Rinoplastia estructural:** Se altera la unión de la bóveda ósea con la cartilaginosa, lo que implica la resección controlada y la posterior reconstrucción de los componentes osteocartilaginosos del dorso, con el objetivo de restablecer y optimizar la forma, función y soporte a largo plazo. Se realiza comúnmente mediante abordaje abierto, lo que permite una exposición directa de las estructuras nasales y un control quirúrgico más preciso. (7)
2. **Rinoplastia de preservación:** No se manipula la unión de la bóveda ósea con la cartilaginosa (área K), por lo que no es necesario reconstruirla. Suele usarse cuando el paciente presenta unas líneas estéticas dorsales bonitas de manera natural. Logran disminuir la altura del dorso mediante la resección de una porción (superior, media o inferior) de cartílago septal y en ocasiones de lámina perpendicular de etmoides. Las técnicas de preservación presentan sus mejores indicaciones en rinoplastias primarias con ciertos criterios anatómicos, como giba dorsal en forma de "V", altura de *radix* normal y desviaciones no complicadas del eje nasal. (4)
3. **Rinoplastia de preservación estructural o híbrida:** En la rinoplastia de preservación estructural, se emplean técnicas de preservación dorsal para tratar los dos tercios superiores de la nariz en casos primarios adecuados, mientras que las técnicas de injertos cartilagosos estructurales se utilizan para optimizar las líneas estéticas dorsales (en combinación con la preservación dorsal) y para estructurar la punta nasal. Son indicaciones para ésta técnica, los huesos nasales en forma de "S", huesos nasales anchos, asimetrías óseas y *radix* bajo, así como ensanchamiento y las asimetrías de la bóveda cartilaginosa, concavidades en la bóveda cartilaginosa, y deformidades del tabique caudal. Técnicas estructurales como los spreader grafts pueden emplearse en algunos pacientes que de otro modo no serían buenos candidatos para la preservación dorsal, ampliando así las indicaciones. El trabajo subdorsal sobre el tabique también puede asumir un enfoque "estructural", utilizando fuerzas direccionales para controlar el contorno dorsal mientras se tratan deformidades septales. (3)

1. RINOPLASTIA ESTRUCTURAL

Aunque sigue siendo un tema de cierto debate, el padre de la rinoplastia cosmética moderna es ampliamente considerado Jacques Joseph, de Berlín, Alemania, quien describió por primera vez su técnica de rinoplastia de reducción externa en 1898. Como un método principalmente diseñado para reducir la giba dorsal, su técnica de reducción fue originalmente descrita como una resección de toda la parte superior de la

nariz, incluyendo el cartílago con su mucosa subyacente, así como los huesos nasales superiores. (7)

La rinoplastia de reducción realizada de esta manera era difícil de controlar y tenía un alto potencial de producir secuelas funcionales y estéticas. En particular, estas reducciones podían resultar en asimetrías, deformidad de techo abierto, deformidad en V invertida, o un tercio medio excesivamente ancho o estrecho, con el consiguiente colapso de la válvula nasal interna y obstrucción funcional, entre otros problemas.

La técnica de reducción evolucionó a una reducción por componentes, seguido de su modificación y reconstrucción. Se adoptó el abordaje abierto como técnica de exposición quirúrgica preferente.

Gibectomía:

La presencia de una giba representa las razones más frecuentes para someterse a una rinoplastia. Las gibas dorsales suelen ser una combinación de componentes cartilaginosos y óseos, aunque con frecuencia uno de ellos predomina. En la reducción por componentes tradicional, primero se reduce el dorso cartilaginoso. Sin embargo, algunos cirujanos, prefieren reducir primero la porción ósea. Existen varias técnicas, la resección clásica se realizaba con osteotomo (Imagen 6) reduciendo en bloque la porción cartilaginosa y ósea. Actualmente el bisturí piezoeléctrico y los motores de fresado, permite realizar una reducción precisa del componente óseo de la giba, convirtiéndola en cartilaginosa exclusivamente. Esto permite preservar completamente los CLS lo cual es útil para la reconstrucción del tercio medio. (7)

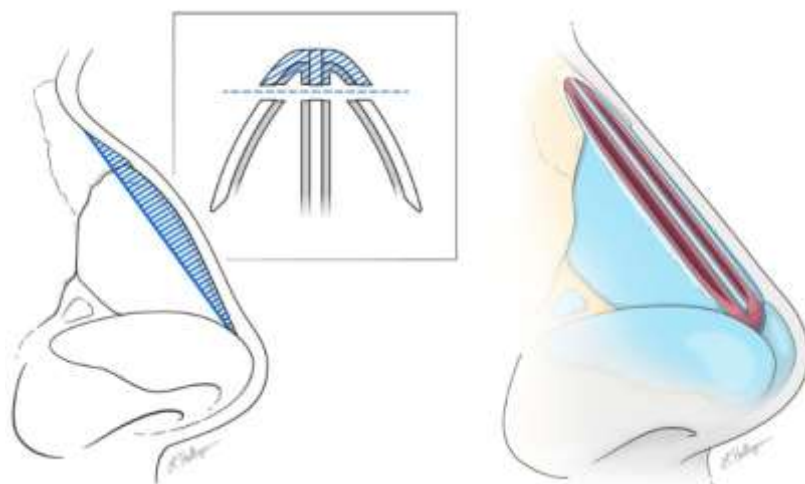


Imagen 6. Las primeras reducciones de la giba dorsal descritas se realizaban mediante resección en bloque del vértice del dorso nasal, incluyendo cartílago, hueso y la mucosa subyacente.

Para gibas de tamaño moderado, esta secuencia es fácil de realizar. En gibas muy grandes, puede ser imposible ver adecuadamente por encima de la joroba para aplicar esta técnica, por lo que en esos casos se recomienda abordar primero la giba cartilaginosa. Posteriormente se separan los CLS al CS dejando intacto el mucopericondrio. Se reduce la porción de tabique cartilaginoso que contribuye a la giba dorsal. Se recomienda preservar la L dorso caudal para mantener el soporte estructural, para evitar la deformidad en silla de montar o el colapso del tercio medio. La reducción ósea puede realizarse con limas, osteotomos, piezoeléctrico y fresa de diamante, estos últimos permiten realizar pequeñas regulaciones en el hueso para evitar defectos estéticos.

Dependiendo del tamaño de la giba, puede quedar un excedente del CLS luego de una reducción dorsal por componentes, pudiéndolos usar como *spreader flaps* (imagen 7,8). Si se va a realizar una reconstrucción directa del tercio medio o con *spreader grafts*, podría ser necesario recortar el exceso de cartílago.

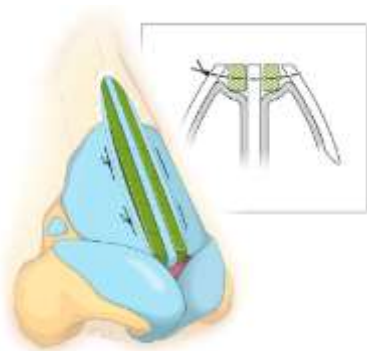

Imagen 7 Spreaders graft. Los injertos expansores de cartílago (cartilage spreader grafts) se colocan entre el cartílago lateral superior medial y el tabique cartilaginoso. Referencia Pyfer 2022.

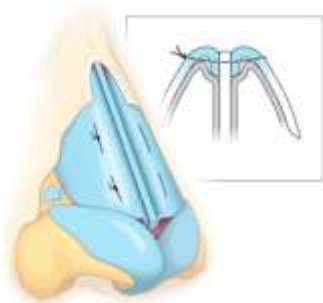
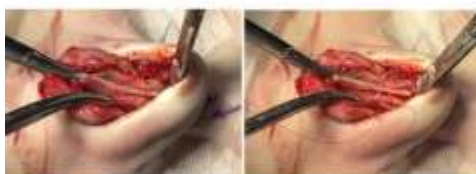
Imagen 8. Spreaders flaps. Después de ser desinsertados del tabique, los cartílagos laterales superiores mediales pueden utilizarse como colgajos expansores autólogos. (Imagen superior). Los cartílagos laterales superiores se pliegan hacia adentro y luego se fijan al tabique cartilaginoso. Referencia Pyfer 2022.



Osteotomías

Las osteotomías u osteotomías (Imagen 9) tiene como objetivo fracturar los huesos propios y apófisis ascendente del maxilar para poder remodelar la bóveda ósea o tercio superior nasal. Con ello podemos reconstruir el cielo abierto óseo tras la gibeotomía, afinar la pirámide nasal, descender el dorso o corregir laterorrinias.



Imagen 9. Las osteotomías laterales se realizan de una de las tres formas clásicas: low-low, low-high o high-low-high. Esta última técnica preserva el Triángulo de Webster, un pequeño triángulo de hueso que ayuda a sostener los CLs. Referencia Pyfer 2022.

2. RINOPLASTIA DE PRESERVACIÓN

La idea de la preservación dorsal en cirugía nasal fue introducida por Lothrop en 1914, quien obtuvo buenos resultados estéticos y funcionales en un caso de "nariz en tensión". Su técnica consistía en una "impactación nasal" resecando una tira alta de cartílago septal y de la lámina perpendicular del etmoides, resecciones óseas triangulares de los procesos frontales del maxilar y osteotomía directa percutánea del radix.

Más adelante, Cottle describió en 1946 la técnica del push-down, en la cual se preserva la continuidad del dorso nasal mediante la impactación del dorso óseo-cartilaginoso alrededor del área K. Esto previene el colapso de los cartílagos laterales superiores y el cierre de la válvula nasal. En 1989, Gola refinó el concepto eliminando una tira de tabique debajo del dorso nasal. Posteriormente, Drumheller y Huizing modificaron la técnica agregando resecciones óseas en cuña de las apófisis frontales del maxilar, permitiendo el descenso libre de la pirámide nasal. Esto se conoce como la técnica de descenso o *let down* (LD).

La rinoplastia de preservación de dorso busca corregir la giba nasal sin reseca el dorso óseo-cartilaginoso, manteniendo la unidad anatómica del keystone. Esto mejora la

estética del perfil nasal, la funcionalidad respiratoria y evita la necesidad de reconstrucción del dorso medio. (8,9,10).

La pregunta clave ante una rinoplastia primaria debería ser: ¿Puedo preservar el dorso nasal intacto?

En muchos casos, la respuesta es sí.

- Cuanto más cartilaginoso sea el dorso, más indicada está la técnica de preservación.
- Se deben diagnosticar asimetrías y desviaciones, ya que determinarán la planificación del tipo de septoplastia y osteotomías. Es recomendable realizar tomografía computarizada y emplear endoscopio en la intervención para la visualización del tabique nasal.(9)

Las técnicas de preservación del dorso pueden dividirse en técnicas de impactación y técnicas de modificación del dorso superficial. Las técnicas de impactación bajan la bóveda osteocartilaginosa separándola del septum y luego el componente óseo del resto de la cara. Por el contrario, las técnicas de modificación del dorso o de superficie rebajan únicamente la bóveda cartilaginosa central (con o sin el *bony cap*).

La movilización de la pirámide ósea se divide en dos enfoques según el tamaño de la giba (10):

Tamaño de giba	Técnica recomendada
< 4 mm	<p>Osteotomías completas con Push Down (PD)</p> <ul style="list-style-type: none"> - Osteotomías laterales completas percutaneas, con el osteotomo perpendicular a la pared ósea lateral o con bisturí piezoeléctrico. - Osteotomía transversal en la raíz (<i>radix</i>) nasal con osteótomo de 2 mm desde el <i>nasion</i> o con bisturí piezoeléctrico.
> 4 mm	<p>Osteotomías + resección en cuña lateral (Let Down- LD)</p> <ul style="list-style-type: none"> - Resección ósea triangular de las apófisis frontales del maxilar (ostectomías), en el surco nasofacial, para evitar escalones visibles o palpables. - Disección subperiostica interna y externa hasta la región lacrimonasal y el tendón cantal medial. - Al resecarse las cuñas la pirámide ósea desciende y se apoya sobre el maxilar.

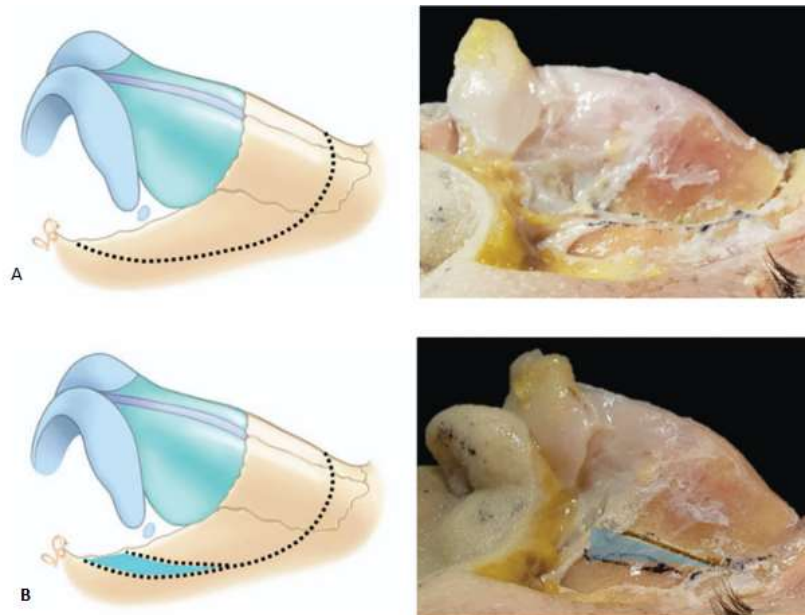


Imagen 10. **A.** Técnica Pushdown. **B.** Técnica Letdown. Referencia: Patel 2020.

En todos los casos, la pirámide nasal se moviliza en bloque, separándola de las apófisis frontales del maxilar y de la espina nasal del hueso frontal. Esto requiere osteotomías laterales y transversas completas.

Cuatro tipos de técnicas de preservación dorsal (Kosins, 2021)	
Técnicas de superficie	
Tipo 1	Resección del bony cap. Afeitado del cartílago con preservación de la mucosa de la válvula media
Tipo 2	Resección o preservación del Bony cap con Push down cartilaginoso (Ishida-Ferreira)
Técnicas de impactación	
Tipo 3	Push down o let down de tira superior (Saban) Tetris (Neves)
Tipo 4	Push down o Let Down de tira inferior y/o superior Cottle Most (tira subdorsal alta) SPQR (Finocci)

2.1 Modificación de la bóveda cartilaginosa

Es la técnica más sencilla para cirujanos principiantes, es ideal para corregir pequeñas gibas cuando no se requiere una reducción significativa de la altura del dorso.

1. Resección progresiva y osteotomías del bony cap para convertir el dorso óseo en cartilaginoso.
2. Afeitado de los hombros de los cartílagos laterales superiores y/o septum dorsal sin abrir la mucosa.
3. Osteotomía o escultura del dorso para esculpir y estrechar la pirámide ósea.

En esta técnica de superficie se elimina la cubierta ósea y/o se baja la bóveda cartilaginosa, realizando las osteotomías por separado sin impactación del dorso en la apertura piriforme.

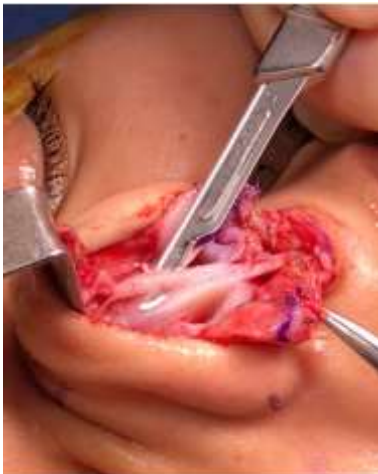

Imagen 11. Resección del bony cap con piezoeléctrico y afeitado de los cartílagos laterales superiores respectando el mucopericondrio. Referencia Kosins 2021.

Indicaciones de ésta técnica según Kosins (9):

- Gibas pequeñas/convexidades <2mm
- Gibas pequeñas con necesidad de proyectar la punta nasal
- Gibas pequeñas con huesos anchos y/o necesidad de osteotomías.

Modificación del tabique en las técnicas modernas

Independientemente que se realice técnica LD o PD es necesario realizar una resección del tabique nasal para permitir el descenso del dorso. Estas técnicas pueden realizarse tanto en enfoques abiertos como cerrados de rinoplastia preservadora. En ambos casos, el uso de endoscopios puede ser útil (8, 9, 10).

Las descripciones originales de Goodale y Lothrop incluían una resección subdorsal del cartílago y esta técnica ha sido desarrollada por otros autores como Gola y Saban.

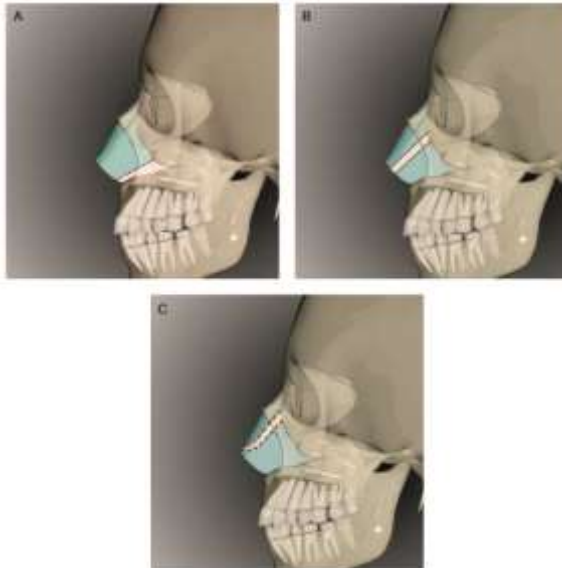


Imagen 12. **A.** Resección de tira septal baja (indicada en desviaciones septales bajas y desviaciones nasales). **B.** Resección de tira septal media (desviación septal mínima o inexistente). **C.** Resección septal alta que deja intacta la porción caudal del cartilago septal. Referencia: Ishida et al 2020.

- **Resección subdorsal** (high-strip): Resección septal inmediatamente por debajo del dorso siguiendo el contorno de la giba dorsal y una segunda incisión se realiza más recta por debajo de esta, a la altura dorsal deseada. Este método es técnicamente más sencillo para visualizar y lograr la eliminación de una giba a un nivel deseado. En algunos casos es necesario resecar una tira de lámina perpendicular de etmoides para permitir el descenso de los huesos propios tras las osteotomías. Otro beneficio de comenzar con una tira alta es que se puede abandonar el intento de preservación y simplemente abrir el tercio medio y convertir el procedimiento a una técnica estructural, si es necesario. (Imagen 12 y 13)

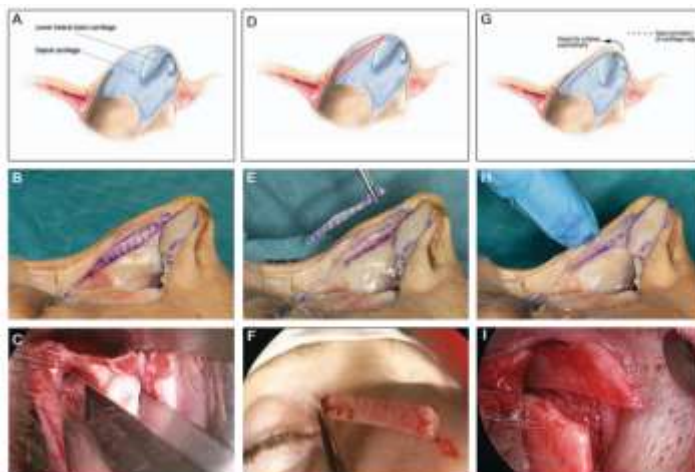


Imagen 13. Resección de tira septal en cadáver. A-C Localización de la tira septal reseca justo debajo del área K. D-F La cantidad de resección se relaciona con el grado de descenso. Referencia: Saban 2018.

- **Resección baja (low-strip):** promovida por Cottle, con una desarticulación adicional del cartílago septal del hueso etmoides y resección del hueso etmoides justo por debajo del dorso. En esta técnica, el hueso septal se reseca en la parte alta y el cartílago se reseca en la parte baja. Como el cartílago septal completo se desarticula y puede ser reposicionado, se ha propuesto esta técnica útil para desviaciones septales anteriores. Sin embargo, también requiere una fijación adecuada del cartílago a la cresta maxilar. Además, las deformidades importantes en el cartílago septal no se corregirán solo con reposicionamiento, lo cual debe tenerse en cuenta en todas las técnicas de preservación. Aunque la técnica de Cottle puede generar aprensión (ya que se viola el área de unión con el dorso — keystone — bajo un dorso intacto), es una técnica poderosa para reposicionar el septum. Una de sus principales desventajas es la falta de cartílago disponible para injertos.
- **Resección intermedia (middle-strip)** Se han descrito muchas variantes de resecciones intermedias del cartílago septal, entre la porción inmediatamente subdorsal e inferior del septum. Algunos ejemplos incluyen: resección septal media de Ishida, el concepto Tetris de Neves, el método modificado de tira subdorsal de Most y el colgajo en Z de Kovacevic. Dado que parte del cartílago permanece justo por debajo del dorso, estos métodos permiten anclar con más facilidad el dorso descendido a un cartílago inferior. Esto no solo estabiliza el dorso, sino que también permite su flexión. La preservación de una cantidad de cartílago subdorsal puede reducir el riesgo de contractura cicatricial que pueda deformar el tercio medio con el tiempo.

Cuando se baja la bóveda nasal el dorso debe fijarse al septo cartilaginoso con al menos 3 puntos para evitar recidiva postoperatoria de la giba. Los cartílagos laterales superiores se liberan de los huesos nasales con un disector tipo Freer; se debe preservar la porción central del área de Keystone y separar lateralmente tanto como se necesite descender el dorso, la unión restante de los CLS y los huesos nasales, el tejido fibroso, los sesamoideos y las osteotomías laterales aportan estabilidad al tercio medio. A continuación, se separa completamente el cartílago cuadrangular de la lámina perpendicular del etmoides para movilizar la giba.

Además, al descender la bóveda cartilaginosa intacta, se genera un vector vertical hacia abajo sobre la unión scroll entre los CLS y los cartílagos laterales inferiores (CLI), provocando así una rotación cefálica de los CLI. (9)

2.2 Resección o preservación del *Bony cap* con *Pushdown* cartilaginoso

Preservación u osteotomía de *bony cap* para convertir dorso óseo en cartilaginoso y permitir descenso solo del cartílago.

1. Resección de tira septal alta, sin desviación. En caso de desviación puede incluirse resección media o baja.
2. Liberación de la unión de los cartílagos laterales superiores a la apertura piriforme y huesos propios.
3. Descenso y fijación de la bóveda cartilaginosa.
4. Rinoescultura/osteotomías para estrechar o esculpir la pirámide ósea.

Indicaciones (Kosins 2021):

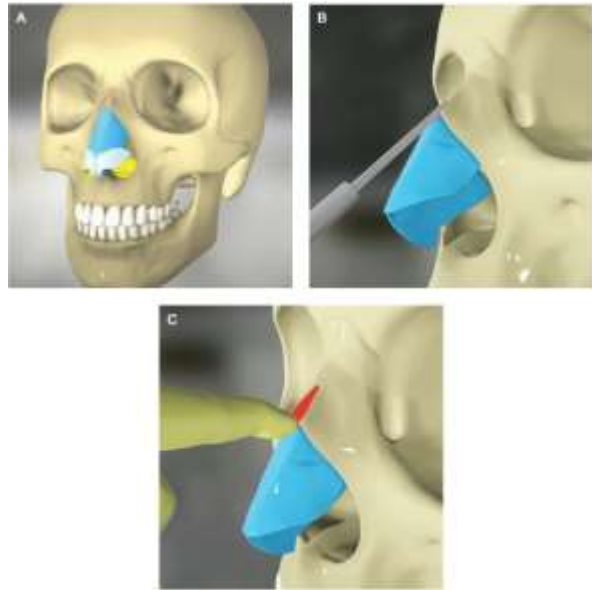
- Gibas pequeñas, convexidades de 2-3.5 mm
- Gibas pequeñas con huesos propios en forma de S donde la eliminación del *bony cap* y la tira septal alta solucionan la convexidad del dorso.
- Gibas pequeñas con necesidad de osteotomías.

Esta técnica es fácilmente convertible a una rinoplastia estructural de ser necesario. En ésta técnica tampoco se realiza impactación del dorso óseo en la apertura piriforme, los huesos se tratan por separado como en la rinoplastia estructural.

Cuando se requiere una mayor reducción del dorso cartilaginoso es necesario bajar la altura resecando parte del septum nasal, buscando preservar y reposicionar el cartílago como una sola unidad sin interrumpir la unión de los cartílagos laterales superiores con el cartílago cuadrangular. Esta resección se hace desde el plano subpericondríco extendiéndose hasta la lámina perpendicular del etmoides.

Pushdown cartilaginosa con preservación del bony cap En 2020 Ishida y colaboradores (10) desarrollan una técnica en la que realizan dos osteotomías convergentes en los huesos nasales a nivel del área de transición óseo-cartilaginosa (Keystone). El dorso osteocartilaginoso se baja en bloque dependiendo de cuanto se haya desinsertado los CLs del hueso nasal. Se lima el remanente óseo lateral para nivelarlo con la nueva altura del dorso, osteotomías laterales y mediales (si son necesarias) (imagen 14).

Imagen 14. Las líneas rojas sobre los huesos nasales indican el trayecto de las osteotomías realizadas en el área del keystone. Las líneas rojas sobre los huesos nasales indican el trayecto de las osteotomías realizadas en el área del keystone. Estas osteotomías son oblicuas y convergentes hacia la línea media, partiendo desde una zona cercana al punto más ancho del dorso nasal (líneas estéticas dorsales).



Spare Roof Technique B” o “Técnica Ferreira-Ishida”

En 2022 presentan una técnica combinada indicada especialmente para pacientes con giba dorsal y huesos nasales en forma de V. A diferencia de la técnica de Ishida, en esta se realizan osteotomías triangulares laterales más osteotomía parcial por debajo del bony cap, que se baja en bloque en el dorso cartilaginosa (fractura en tallo verde). (11) Se realizan osteotomías laterales tradicionales si son necesarias para estrechar el dorso óseo y se suturan los CLS al septo cartilaginosa para estabilizar el dorso sin necesidad de injertos (imagen 15 y 16).

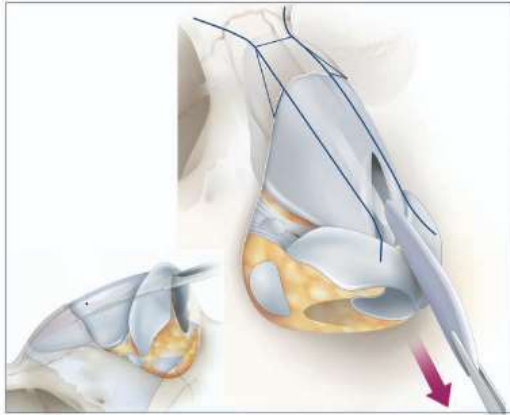


Imagen 15. Líneas estéticas dorsales (azul). Tira septal superior desde el E point hasta el W point.



Imagen 16. Osteotomías (rojo), fractura en tallo verde (verde), Osteotomía triangular (naranja), Liberación del área lateral de Keystone (rosa), Líneas estéticas dorsales (azul)

Ventajas:

- Preserva el bony cap
- No requiere injertos ni spreaders flaps
- Mantiene o mejora las líneas estéticas dorsales
- Indicado para narices en forma de V con gibas óseas prominentes

2.3.1 Técnica de tira inferior y colgajo cuadrangular (Cottle)

En 1946, Maurice H. Cottle observó en pacientes con fracturas nasales que el tabique cartilaginoso resistía la movilización de los huesos nasales, así descubrió que al reseca una tira de cartílago de base inferior se permitía el descenso del dorso nasal (8). Propone la resección en tres partes del tabique nasal, un segmento vertical en la unión osteocartilaginosa desde el área k, resección triangular de la lámina perpendicular del etmoides bajo el hueso nasal, y una tira inferior de cartílago a lo largo de la espina maxilar, la cantidad reseca aquí determina cuanto se reducirá el dorso. Osteotomías/ostectomías laterales para el descenso óseo.

Ventajas:

- Permite un buen descenso del dorso en LD
- El septo cartilaginoso puede suturarse firmemente a la espina del maxilar.

Desventajas:

- Complejidad de los cortes septales.
- Dificultad de aplicar en dorsos desviados.
- Menor visibilidad en enfoques cerrados.
- Menor versatilidad, lo que llevó a un abandono progresivo de la técnica.

2.3.2 Técnica de Patel y Most resección subdorsal alta

Se reseca una tira de cartílago en la parte alta de la giba (punto de pivote), dejando un strut subdorsal de 3–5 mm, se realiza el corte inicial detrás del ángulo septal anterior preservando un strut caudal del 1-1.5 cm para el soporte de la punta. Se realizan incisiones verticales en el cartílago en la zona de mayor proyección de la giba para permitir el descenso y flexión del dorso. Se completa con osteotomías laterales, transversas y de radix para descender el dorso óseo (PD/LD). El dorso se fija con suturas al cartílago septal inferior y la espina nasal anterior (Imagen 17 y 18).

Ventajas:

- Se mantiene el soporte estructural del dorso y la punta.
- Se puede usar el cartílago resecado para injertos secundarios.
- Permite corrección de desviaciones septales complejas al permitir la movilización de todo el cartílago cuadrangular.

Desventajas:

Recidiva de la giba o descenso excesivo del radix

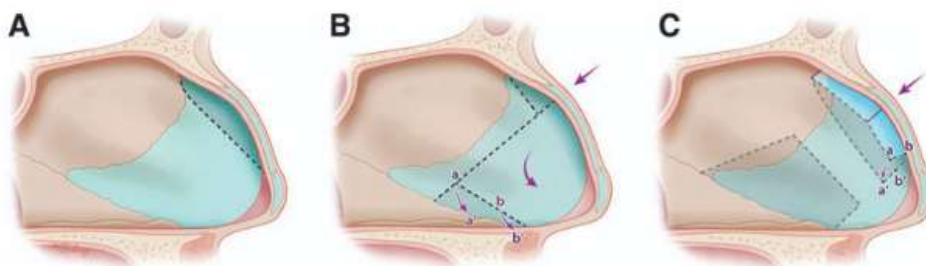
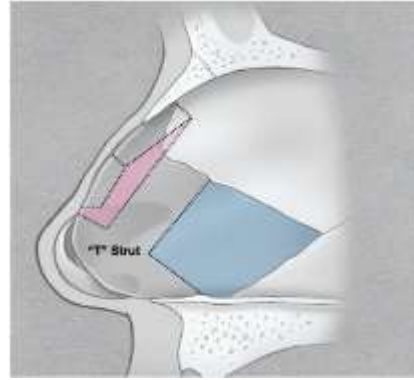


Figura 17. **A.** Resección subdorsal. **B.** Resección de un segmento vertical desde el área K hasta el vómer, resección triangular del etmoides por debajo del hueso nasal, tira inferior de cartilago a lo largo de la espina del maxilar. El segmento inferior se corresponde con la cantidad de reducción del dorso deseada. La pirámide nasal descende y se rota hacia delante **C.** Método modificado de tira subdorsal.

Figura 18. En el método modificado de la tira subdorsal, se reseca cartílago de las porciones intermedias del tabique (en rosa), preservando un soporte subdorsal de 5 mm. En esta técnica, la resección del tabique no se extiende hacia el tabique caudal. Referencia: Priyesh N. Patel, MD 2023.



2.3.3 Split Tetrís concept- Bloque tetrís

Descrita por Neves y Colaboradores en 2020, consiste en reducir la altura del dorso diseñando un bloque rectangular de cartílago septal entre el *rhinion* y el borde caudal de los cartílagos laterales superiores, preservando un strut ancho de cartílago cuadrangular caudal cuya altura se ajustará al final del procedimiento.

Primero se trata la pared lateral, concepto de *Letdown*, esto es primordial para realizar la maniobra de desdoblamiento de la pared lateral entre los CLS y ligamentos piriformes que comunican con la pared lateral ósea, dejando una porción central sin disecar para preservar el área K.

Para el diseño del bloque subdorsal, se traza una línea caudal de 5-8 mm en el borde caudal de los CLS, una línea perpendicular en el punto más prominente de la giba de la misma altura, se desciende la giba solapando este rectángulo con el cartílago septal estable en un movimiento posterior y caudal. El bloque puede ser seccionado verticalmente para crear una transición más plana o cóncava. (Imagen 19)

Para evitar un escalón en el *radix* se remueve de forma progresiva un triángulo de base inferior por debajo de la giba ósea.

El bloque se sobrepone y se sutura al septo en el lado opuesto a la desviación. (13)

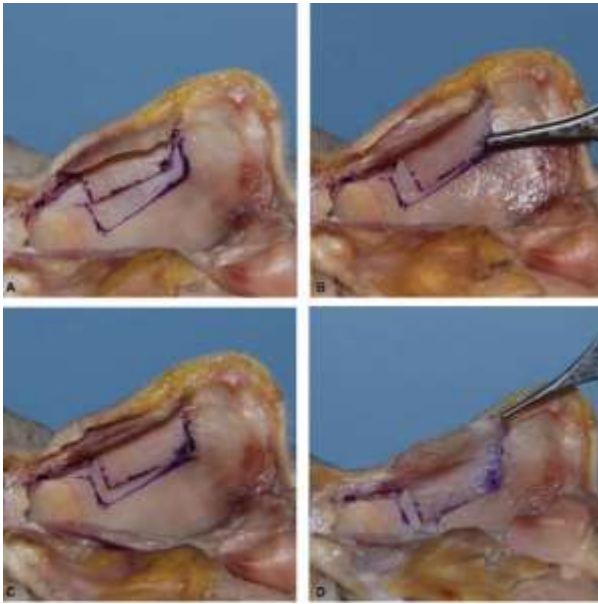


Imagen 19. Split Tetris concept- Bloque tetris

2.4 Concepto de la torre de Pisa

Se basa en la corrección de la nariz desviada mediante rinoplastia de preservación dorsal, disecando el tabique cartilaginoso de posterior a anterior, separándolo del vómer y la LPE, se libera el cartílago cuadrangular y se fija a la espina nasal anterior.

Para la corrección de la laterorrinia se realizan osteotomías transversales y de *radix*, las primeras de tipo letdown asimétricas para igualar la longitud de ambas paredes laterales óseas. (Imagen 20)

Indicada en laterorrinias osteocartilagosas en casos en los que se desee evitar el uso de injertos espaciadores para la reconstrucción del tercio medio. (12)

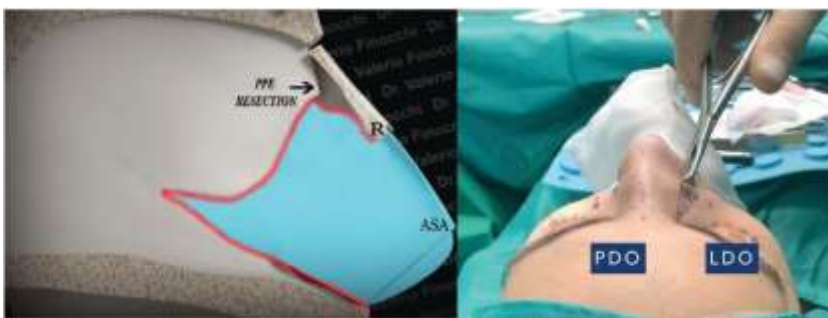


Imagen 20. (Izquierda) Septoplastia con resección de LPE, respetando la porción cartilaginosa inferior al Rhinion. (Derecha) Letdown y pushdown

para corregir laterorrinia.

¿CUÁNDO REALIZAR LA PRESERVACIÓN?

A medida que las modificaciones y nuestras definiciones de rinoplastia preservadora evolucionan, observamos que los cirujanos probablemente están adoptando algunas técnicas de preservación incluso dentro del contexto de la rinoplastia estructural. Sin embargo, la preservación, particularmente en lo que respecta al dorso nasal, no siempre es factible. Aunque siempre se evalúa una nariz con la esperanza de poder tratarla mediante preservación, comprender qué escenarios ofrecen la mayor probabilidad de éxito con esta filosofía ayudará a evitar frustraciones tempranas al implementarla.

Los pacientes que se someten a una rinoplastia secundaria generalmente no son buenos candidatos para procedimientos de preservación. Los pacientes con un componente mayoritariamente cartilaginoso en la giba dorsal y con huesos nasales más cortos son mejores candidatos para la preservación del dorso. Los pacientes con huesos nasales en forma de “V” han sido considerados mejores candidatos en comparación con aquellos con huesos en forma de “S” (debido a una mayor probabilidad de una giba ósea residual). Un estudio encontró que los pacientes con huesos en forma de “V” tuvieron mejores resultados postoperatorios según el puntaje SCHNOS (Standardized Cosmesis and Health Nasal Outcomes Survey) y tiempos quirúrgicos más cortos que aquellos con huesos en forma de “S”.

En el abordaje abierto con el uso de instrumentos piezoeléctricos encontramos que las modificaciones superficiales pueden usarse para contornear los huesos en pacientes con anatomía menos favorable, mejorando así la satisfacción. Sin embargo, en pacientes con gibas muy cifóticas o ángulos nasofrontales muy profundos, los riesgos de una pequeña giba residual o una caída excesiva en la altura del radix son consideraciones importantes. Por lo tanto, estos pacientes no son candidatos ideales para técnicas de preservación. Los pacientes con piel delgada son buenos candidatos, ya que es menos probable que presenten irregularidades visibles en la superficie después de la cirugía.

En algunos casos, una giba dorsal en forma de “S” con anatomía desfavorable para rinoplastia de preservación puede convertirse en una giba en “V” mediante la reducción del casquete óseo. En ese caso, se puede realizar una técnica de preservación híbrida en la que se reduce el casquete óseo. Un dorso ancho no es una contraindicación, ya que mediante múltiples osteotomías laterales e intermedias se puede estrechar la nariz.

(9)

Fundamentalmente, si el dorso no tiene una forma ideal en la vista frontal en el preoperatorio, la cirugía de preservación generalmente no es apropiada. Las deformidades inherentes en los huesos nasales se mantendrán en el postoperatorio. Una excepción a esto es la presencia de una desviación global del eje de la nariz. Una resección ósea asimétrica en un procedimiento let-down con mayor resección en el lado no desviado puede ayudar a corregir una laterorrinia. Un push-down en el lado no desviado con un let-down en el lado desviado (técnica “mix-down”) también puede corregir desviaciones similares. Para fijar estos cambios óseos, es importante suturar el tabique subdorsal al tabique inferior en dirección hacia el lado no desviado. Según lo descrito previamente, hemos encontrado que los pacientes con gibas dorsales concomitantes y desviaciones septales altas se benefician mejor del manejo mediante técnicas de preservación. Esto es particularmente cierto cuando el tabique alto se desvía hacia el mismo lado que la desviación del dorso nasal. En este escenario, cuando se elimina la giba mediante técnicas estructurales, el tabique desviado limita cuánto se puede medializar el hueso nasal ipsilateral después de las osteotomías. (14)

REFERENCIAS

1. Lazovic GD, Daniel RK, Janosevic LB, Kosanovic RM, Colic MM, Kosins AM. Rhinoplasty: the nasal bones - anatomy and analysis. *Aesthet Surg J.* 2015;35(3):255-263.
2. Mariño, F., Santamaría A. Cirugía Plástica facial. Master de Rinología avanzada y base de cráneo anterior. Universidad internacional de Andalucía.
3. Toriumi, M.D. Structural Preservation Rhinoplasty: A Hybrid Approach, *Plast. Reconstr. Surg.* 149: 1105, 2022
4. Yves Saban, Rollin K Daniel, Roberto Polselli, Maria Trapasso, Peter Palhazi, Dorsal Preservation: The Push Down Technique Reassessed, *Aesthetic Surgery Journal*, Volume 38, Issue 2, February 2018, Pages 117–131, <https://doi.org/10.1093/asj/sjx180>
5. Gonçalves Ferreira, M. Dorsal Hump Reduction Based on the New Ethmoidal Point Classification: A Clinical and Radiological Study of the Keystone Area in 138 Patients, *Aesthetic Surgery Journal* Vol 40(9) 950–959. 2020.
6. Çakir B, Doğan T, Öreroğlu AR, Daniel RK. Rhinoplasty: surface aesthetics and surgical techniques. *Aesthet Surg J.* 2013;33:363-375
7. Pyfer BJ, Atia AN, Marcus JR. Dorsal Hump Reduction and Midvault Reconstruction. *Clin Plast Surg.* 2022;49(1):81-95.
8. Patel, A Review and Modification of Dorsal Preservation Rhinoplasty Techniques, *Facial Plastic Surgery & Aesthetic Medicine*, Volume 22, Number 2, 2020. DOI: 10.1089/fpsam.2020.0017
9. Kosins A. Incorporating Dorsal Preservation Rhinoplasty into Your Practice. *Facial plastic surgery clinics of North America.* 2021;29(1):101-111.
10. Ishida LC, Ishida J, Ishida LH, Tartare A, Fernandes RK, Gemperli R. Nasal hump treatment with cartilaginous push-down and preservation of the bony cap. *Aesthet Surg J.* 2020;40(11):1168–1178. doi:10.1093/asj/sjaa061
11. Ferreira-Ishida Technique: Spare Roof Technique B. Step-by-Step Guide to Preserving the Bony Cap While Dehumping. *Plast Reconstr Surg.* 2022 May;149(5):901e–904e. doi: 10.1097/PRS.00000000000009060
12. Finocchi V, Vellone V, Ramieri V, de Angelis F, Marianetti TM. *Pisa Tower Concept: A New Paradigm in Crooked Nose Treatment. Plastic and Reconstructive Surgery.* 2021;148(1):66–70. doi:10.1097/PRS.00000000000008064

13. Neves JC, Arancibia Tagle D, Dewes W, Ferraz M. The Segmental Preservation Rhinoplasty: The Split Tetris Concept. *Facial Plast Surg*. 2020 Sep;36(5):498–506. doi: 10.1055/s-0040-1714672
14. Priyesh N. Patel, MD. Open Preservation Rhinoplasty, *Facial Plast Surg* 2023;39:537–546. DOI <https://doi.org/10.1055/s-0043-1770159>. ISSN 0736-6825.