



TÍTULO

**CÓMO Y CUÁNDO SE DEBE REALIZAR UN TIEMPO
EXTRARTICULAR EN LA LIGAMENTOPLASTIA DEL LCA;
ACTUALIZACIÓN Y REVISIÓN BIBLIOGRÁFICA**

AUTOR

Gustavo Gutiérrez Castanedo

Esta edición electrónica ha sido realizada en 2017

Tutor	Dr. Antonio Maestro Fernández
Curso	<i>Máster Universitario en Patología del la Rodilla (2016/17)</i>
ISBN	978-84-7993-620-4
©	Gustavo Gutiérrez Castanedo
©	De esta edición: Universidad Internacional de Andalucía
Fecha documento	2017



Reconocimiento-No comercial-Sin obras derivadas

Usted es libre de:

- Copiar, distribuir y comunicar públicamente la obra.

Bajo las condiciones siguientes:

- **Reconocimiento.** Debe reconocer los créditos de la obra de la manera especificada por el autor o el licenciadore (pero no de una manera que sugiera que tiene su apoyo o apoyan el uso que hace de su obra).
- **No comercial.** No puede utilizar esta obra para fines comerciales.
- **Sin obras derivadas.** No se puede alterar, transformar o generar una obra derivada a partir de esta obra.
- *Al reutilizar o distribuir la obra, tiene que dejar bien claro los términos de la licencia de esta obra.*
- *Alguna de estas condiciones puede no aplicarse si se obtiene el permiso del titular de los derechos de autor.*
- *Nada en esta licencia menoscaba o restringe los derechos morales del autor.*



I MÁSTER UNIVERSITARIO EN PATOLOGIA DE RODILLA

(3 de Octubre de 2016 a 12 de Junio de 2017)

TRABAJO – PROYECTO FINAL DE MASTER:

"Cómo y cuándo se debe realizar un tiempo extrarticular en la ligamentoplastia del LCA; actualización y revisión bibliográfica".

Autor: Dr. Gustavo Gutiérrez Castanedo.

Coordinador: Dr. Antonio Maestro Fernández.

Septiembre de 2017.

<u>ÍNDICE:</u>	Páginas.
Resumen.	3
Introducción.	4
Anatomía	5
Métodos Diagnósticos	6
Discusión Bibliográfica	8
Técnicas Quirúrgicas.	10
Protocolo Rehabilitador Postoperatorio	14
Conclusiones	15
Proyecto de Revisión Clínica	16
Objetivos e Hipótesis.	
Sujetos o Población.	
Criterios de inclusión y exclusión.	
Material Y Métodos.	
Resultados.	
Limitaciones del estudio.	
Bibliografía.	18

RESUMEN / ABSTRACT:

TÍTULO: Cómo y cuándo se debe realizar un tiempo extrarticular en la ligamentoplastia del LCA; actualización y revisión bibliográfica.

INVESTIGADORES: Dr. Gustavo Gutiérrez Castanedo. Dr. Antonio Maestro Fernández.

DURACIÓN: 3 años.

RESUMEN: Las técnicas actuales de reparación del Ligamento Cruzado Anterior (LCA) proporcionan una correcta estabilidad y funcionalidad a las rodillas de la mayoría de los pacientes intervenidos, pero se ha observado una persistente inestabilidad rotacional, que puede llegar a presentarse, limitando el retorno a la actividad deportiva.

OBJETIVOS: El Objetivo Principal de este estudio es evaluar los beneficios objetivos y subjetivos de la reconstrucción conjunta de Ligamento Cruzado Anterior (LCA) y Ligamento Anterolateral (LAL) de rodilla, en jugadores de fútbol profesional que sufren una lesión aguda primaria de LCA.

MÉTODOLÓGIA DEL PROYECTO: Ensayo clínico randomizado prospectivo. Mediante asignación aleatoria simple, se establecerían dos grupos: Grupo A (control): pacientes con diagnóstico de rotura del Ligamento Cruzado Anterior, que se tratarán mediante reconstrucción aislada de dicho LCA; Grupo B: pacientes con mismo diagnóstico, a los que además del procedimiento quirúrgico anterior se asociará la reconstrucción anatómica del Ligamento Anterolateral de la rodilla. A todos los pacientes se les realizarán escalas y test de valoración objetivos: KT-1000, escala International Knee Documentation Committee “IKDC”, y subjetivos: Lysholm. Se registrarán igualmente aquellas complicaciones quirúrgicas que puedan surgir durante el intra o postoperatorio: infecciones, artrofibrosis, reroturas de LCA,..., como el tiempo transcurrido hasta retomar la actividad deportiva previa.

"CÓMO Y CUÁNDO SE DEBE REALIZAR UN TIEMPO EXTRARTICULAR EN LA LIGAMENTOPLASTIA DEL LCA; ACTUALIZACIÓN Y REVISIÓN BIBLIOGRÁFICA".

Dr. Gustavo Gutiérrez Castanedo. Licenciado Especialista en Cirugía Ortopédica y Traumatología. Hospital de Laredo. Cantabria.

Dr. Antonio Maestro Fernández. Licenciado Especialista en Cirugía Ortopédica y Traumatología. Hospital FREMAP Asturias.

INTRODUCCIÓN:

Las técnicas actuales de reparación del Ligamento Cruzado Anterior (LCA) proporcionan una correcta estabilidad y funcionalidad a las rodillas de la mayoría de los pacientes intervenidos, pero se ha observado una persistente inestabilidad rotacional, que puede llegar a presentarse de forma común en algunos de ellos. Se calcula que alrededor del 11% (rango 3,2 – 27 %) muestran un “pívo shift” positivo, que les impide retomar su actividad deportiva previa ¹⁸.

El término “Pívo Shift” fue usado por primera vez por *Galway et al* ³ en 1972, refiriéndose a un complejo de inestabilidad de rodilla en pacientes con déficit de LCA, compuesto por un componente rotacional (rotación interna) y traslacional (traslación anterior)

Algunos autores promovieron las técnicas de “doblé-bundle” en la reconstrucción del LCA, como intento de mejora de dicha inestabilidad rotacional, sin embargo los beneficios no han sido claramente establecidos.

La alta tasa de reroturas de LCA tras su reconstrucción ha llamado la atención a muchos cirujanos ortopedas, anatomistas y radiólogos, de revisar las estructuras estabilizadoras de la cara anterolateral de la rodilla, y el uso de plastias y/o procedimientos extraarticulares asociados, para intentar controlar dicha laxitud articular rotacional.

En los años 1970s y 1980s, las lesiones de LCA eran comúnmente tratadas mediante reconstrucciones extraarticulares, pero debido a su alta tasa de fallos, fueron abandonadas como procedimiento aislado, desarrollándose las técnicas combinadas intra y extraarticulares.

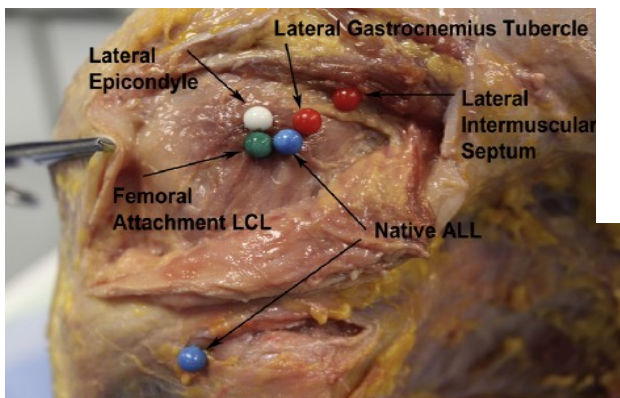
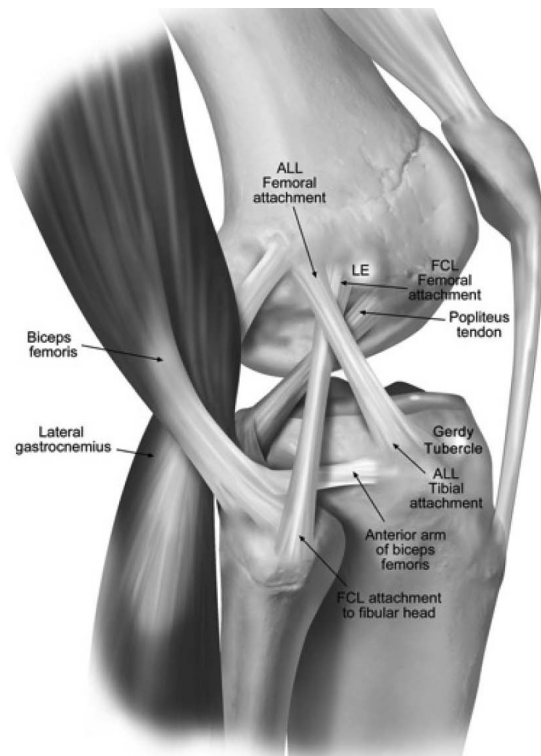
Múltiples estudios se han interesado por el rol de estructuras de la cápsula lateral en proporcionar la estabilidad rotacional deficitaria, confirmándose la presencia y existencia de un Ligamento Anterolateral (LAL), que además del LCA, la Cintilla Iliotibial (ITB) y el Menisco Lateral, proporcionan una restricción de la rotación interna de la rodilla, aunque su importancia biomecánica es todavía debatida.

Esta estructura, ya fue descrita por *Paul Segond* en 1879, quien encontró la relación entre las lesiones de LCA y las fracturas de Segond, ya que el LAL es la única estructura en íntima relación con dicha particular área del platillo tibial, por lo que su lesión – avulsión se puede considerar como la causa de esta fractura.

A este LAL también se le refiere como: “tercio medio de la cápsula lateral (*La Prade RF y Hughston, 1976*)”, “ligamento anterolateral femorotibial (*Müller, 1982*)”, “capa capsulo-ósea de la Cintilla Iliotibial (*Terry GC, 1993*)”, “banda anterior oblicua” y “ligamento lateral femorotibial (*Campos JC*)”. No fue hasta 2007 cuando *Vieira et al* popularizaron el término de Ligamento Anterolateral. Aunque, la descripción anatómica más precisa en la actualidad, corresponde a la realizada por *Claes et al 2013*, y sus numerosos estudios biomecánicos ²⁸.

ANATOMÍA:

El LAL es una estructura triangular profunda a la Cintilla Iliotibial. Se origina en el epicóndilo femoral lateral, unos 2,8 mm posteriores y 2,7 mm proximal al origen del Ligamento Colateral Lateral (LCL). Desde allí desciende superficialmente al LCL, hasta su inserción en Tibia proximal, en el punto medio entre el Tubérculo de Gerdy y la cabeza de Peroné, unos 24,7 mm posteriores al Tubérculo de Gerdy, 26,1 mm proximal al margen anterior de la cabeza de Peroné. Además, durante su descenso, existen fibras constantes que se adhieren al menisco lateral y la cápsula lateral. Tiene un grosor medio de 1,3 – 3,0 mm, con una longitud media de 36-40 mm, aumentando durante la flexión de rodilla.



Biomecánicamente, *Parsons et al* ha realizado diversos estudios cadavéricos, donde se ha confirmado, no sin ciertos resultados contradictorios, que el LAL es un importante estabilizador de la rotación interna con ángulos de más de 35º de flexión de rodilla, siendo el LCA el mayor limitante de la rotación interna en ángulos cercanos a la extensión. Se comprueba igualmente que las secciones aisladas del LAL en deficiencias de LCA no aumenta la inestabilidad tibiofemoral en dichos modelos cadavéricos, por lo que estos resultados contradictorios, hacen que sean necesarios nuevos estudios biomecánicos. El “Consenso de Grupos de Expertos de LAL” acepta actualmente que la función principal del LAL es restringir la rotación interna tibial, e influye en el pivot-shift en casos de deficiencia de LCA ¹².

Igualmente que se conoce y está bien documentado el rol del menisco interno como estabilizador a la traslación anterior de la Tibia, recientemente se ha implicado al menisco lateral en el control de la rotación interna. *Lording et al* ²⁷ ha observado que la meniscectomía lateral aumenta significativamente la traslación del compartimento femorotibial lateral durante el pivote-shift, en ángulos menores a 30º y en extensión de rodilla. De aquí la importancia potencial de la reparación de las lesiones meniscales, como maniobras estabilizadoras de la rodilla, y la protección meniscal secundaria.

MÉTODOS DIAGNÓSTICOS:

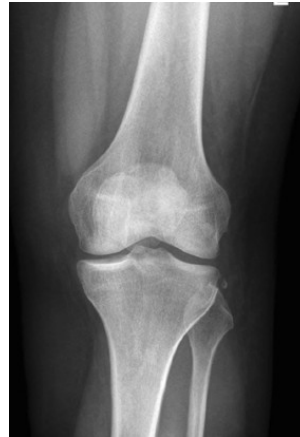En la actualidad, cada vez se están realizando más estudios sobre los diferentes métodos diagnósticos, sobre en qué pacientes el LAL está lesionado, y se ve comprometida la estabilidad proporcionada por el mismo.

- a. **EXPLORACIÓN FÍSICA:** Monaco et al, ha demostrado que la maniobra de pivot-shift representa el test de más confianza para evaluar la integridad del LAL, de forma que el Gr. III de inestabilidad sólo se presenta en casos de ausencia conjunta de LCA y LAL.

Estudios de <i>Claes et al</i> ²⁸ y la <i>International Knee Documentation Committee IKDC 2000</i>	
Grado 0	Normal.
Grado 1	Leve deslizamiento del pivote.
Grado 2	Subluxación o Clunk.
Grado 3	Inestabilidad brusca, con pinzamiento del ángulo posterolateral del platillo tibial contra el cóndilo femoral.

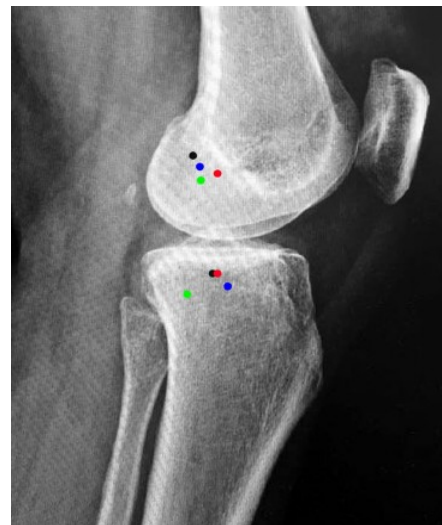- b. **ANATOMÍA RADIOGRÁFICA:**

El hallazgo de Fractura de Segond, que se puede objetivar en una proyección anteroposterior de rodilla, se considera patognomónico de lesión del LAL.



Durante el acto quirúrgico, se puede conocer la inserción femoral, según *Kennedy et al*²² utilizando diferentes líneas de referencia en una visión de Rx Lateral, para establecer diferentes cuadrantes condilares femorales.

La primera línea corresponde a la extensión de la cortical posterior del fémur, y la segunda línea una perpendicular a la primera, en el punto de intersección de la región más posterior de la línea de Blumensaat. De esta forma, el punto de inserción femoral se encuentra justo en el cuadrante posteroinferior. El punto de inserción tibial se encuentra cercano al punto medio de la superficie articular de tibia proximal, unos 7 mm por debajo de la interlínea articular.



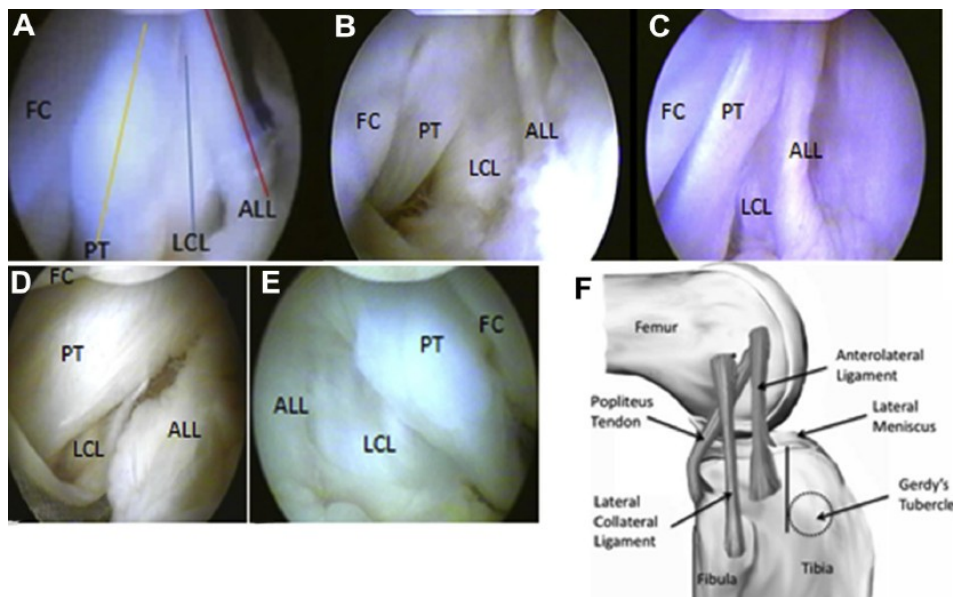
- c. El LAL puede visualizarse mediante **ECOGRAFÍA** o imágenes de **RESONANCIA MAGNÉTICA** (Secuencia T2 con supresión grasa). Dos estudios han demostrado, que las lesiones del LAL se encuentran frecuentemente en la región distal del mismo, y en imágenes de RMN de 1,5 Teslas, se puede objetivar la presencia de edema óseo tanto en platillo tibial como cóndilo femoral lateral, como consecuencia del violento pivot-shift producido ¹².

Según los hallazgos de RMN, se puede establecer una **CLASIFICACIÓN** en 4 categorías:

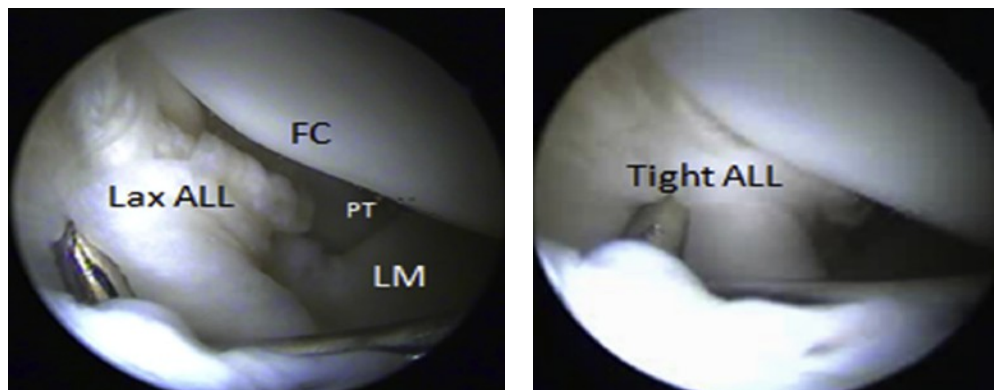
- *Tipo I:* Ruptura a diversos niveles, con hematoma que involucra al LAL y extendiéndose a la cápsula anterolateral.
- *Tipo II:* EL hematoma afecta además al ángulo posterolateral.
- *Tipo III:* Lesión transversa completa del LAL, adherida a su inserción tibial.

➤ *Tipo IV: Fractura avulsión de Segond.*

- d. **VISIÓN DIRECTA ARTROSCÓPICA**¹⁷: Introduciendo el artroscopio a través de un portal anterolateral alto, y colocando la extremidad en posición de “4”, hasta llegar a identificar las 3 estructuras laterales: Tendón Poplíteo (PT), Ligamento Colateral Lateral (LCL) y Ligamento Anterolateral (ALL):



Se puede comprobar la integridad y tensión del LAL forzando la rotación interna tibial:



DISCUSIÓN BIBLIOGRÁFICA:

Se han publicado diversos estudios que muestran los resultados a largo plazo de procedimientos que combinan técnicas intra y extraarticulares, llegando a un seguimiento de

hasta 24 años. Los estudios revisados por *Dodds et al*¹² muestran buenos o excelentes resultados en el 80-90% de los pacientes. *Trojani et al*¹³ demuestra que las técnicas extraarticulares mejoran la estabilidad de rodillas en las revisiones de LCA, pero éstos resultados no se ven plasmados en la mejora de las escalas funcionales. Recientemente *Rezende et al*¹⁴ realiza un meta-análisis, donde concluye que la adicción de procedimientos extraarticulares mejoran la estabilidad de la rodilla, pero sin diferencia en la tasa de fallos articulares ni bienestar reportado por los pacientes. *Hewinson et al*¹⁵ confirma que las plastias extraarticulares reducen el pivote shift más que las reconstrucciones intraarticulares aisladas.

*Sonnery-Cottet B et al*³³ presenta recientemente un estudio de cohortes prospectivo, de 502 pacientes con 2 años de seguimiento, donde objetiva una menor tasa de fallos e inestabilidades en los pacientes sometidos a reconstrucciones de LCA y LAL de forma conjunta, comparado con reparación aislada de LCA, tanto con plastia HTH patelar como de tendones Isquiotibiales.

De todos modos nada es totalmente beneficioso ni libre de riesgos, de forma que estas técnicas combinadas pueden proporcionar cierto grado de constricción del compartimento femorotibial lateral. Aunque, con cierta precaución, *Ferreti et al*³⁷ no observa un incremento de riesgo de osteoartrosis en los pacientes sometidos a técnicas de reparación combinada de LCA y LAL, a 10 años de seguimiento.

No existen estudios comparativos entre los diferentes procedimientos extraarticulares, por lo que no hay evidencia que soporte una técnica extrarticular sobre otra. Incluso tampoco existen estudios diferenciando la asociación con técnicas transtibiales o anatómicas, o “single vs double bundle” de reparación de LCA.

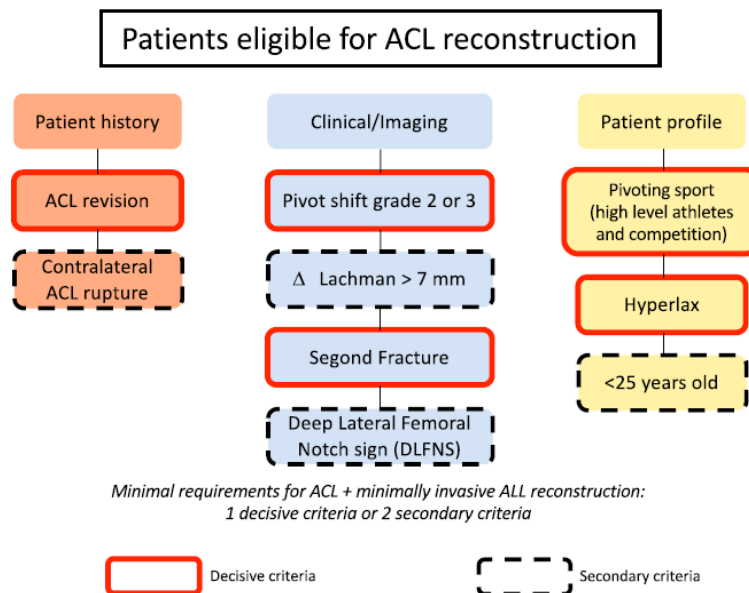
Hoy en día, sabemos y podemos concluir que los procedimientos extraarticulares aislados por sí solos, no controlan la traslación anterior de tibia en deficiencia de LCA. Con cierta evidencia, se puede confirmar que la reconstrucción extrarticular lateral adicional a la reconstrucción del LCA puede mejorar la estabilidad rotacional, disminuyendo el número de pacientes con un Pivote Shift positivo tras la reconstrucción del LCA. Sin embargo, no parece mejorar las escalas funcionales.

Por ello, las **INDICACIONES QUIRÚRGICAS** no están aún bien establecidas, sino que tras una revisión bibliográfica sistemática se pueden plantear como pacientes candidatos a la reconstrucción del LAL a:

- Pacientes con un marcado Pivote Shift test positivo (Gr. 3).
- Pacientes con una gran traslación anterior del compartimento lateral de tibia previa a la reparación del LCA.
- Pacientes que precisen una revisión de LCA, donde su reparación previa ha fallado sin causa aparente.

- Practicantes de deportes de contacto como el rugby o fútbol americano, o de pivotaje, como esquí o voleibol.
- Pacientes con riesgo de fallo de reparación, generalmente con hiperlaxitud ligamentaria, como mujeres o atletas adolescentes.

El “Consenso de Grupos de Expertos de LAL ¹²” reunido en Lyon en 2015, ha creado un árbol de decisión terapéutica en lesiones de LCA, considerándose la reparación conjunta de LCA y LAL en casos de cumplir: un criterio de riesgo decisivo que aumente el riesgo de relesión de LCA o pivot-shift residual postoperatorio; o dos criterios de riesgo secundarios.



TÉCNICAS QUIRÚRGICAS:

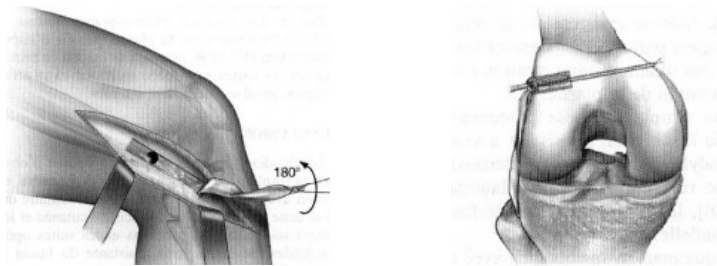
Antes de plantear nuestro estudio, revisaremos los estudios anatómicos y biomecánicos más recientes del LAL, como los diferentes tipos de procedimientos que se han descrito para intentar controlar la inestabilidad rotacional de rodilla en lesiones del LCA.

Las Técnicas de Reconstrucción Lateral se pueden dividir en 3 categorías: Técnicas de Tenodesis Extraarticulares, Técnicas combinadas Intra y Extraarticulares, y las llamadas de reconstrucción Anatómica del LAL.

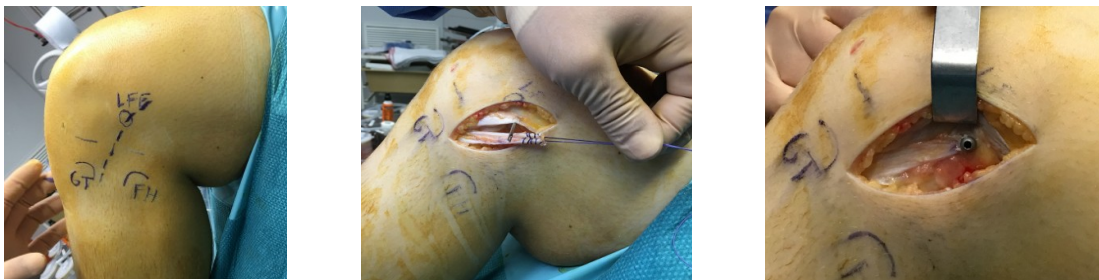1. TÉCNICAS DE TENODESIS EXTRAARTICULAR:

Son técnicas relativamente sencillas descritas hace más de 30 años. Por el contrario, no son anatómicas, requieren de una segunda plastia intraarticular adicional, y precisan de largas incisiones que pueden proporcionar dolores persistentes de la cara lateral de rodilla, viéndose una tasa mayor de rigidez articular postquirúrgica.

- a. **Técnica de Lemaire:** Se utiliza una banda central de la Cintilla Iliotibial (C.I.) de 18 cms de larga y 1.5 cms de ancha, desinsertada desde el Tubérculo de Gerdy. Se realizan dos túneles óseos: uno en Epicóndilo Lateral y otro en tubérculo de Gerdy, y pasando la plastia por debajo del Ligamento Colateral Lateral (LCL), se fija a 30º de flexión y rotación neutra.



Existe una variante de **Stuyts B et al**⁸, donde la plastia es procedente del 1/3 posterior de la C.I., se deja intacta la inserción tibial, y se inserta en un túnel femoral fijándose con un tornillo interferencial, pasando por encima del LCL:

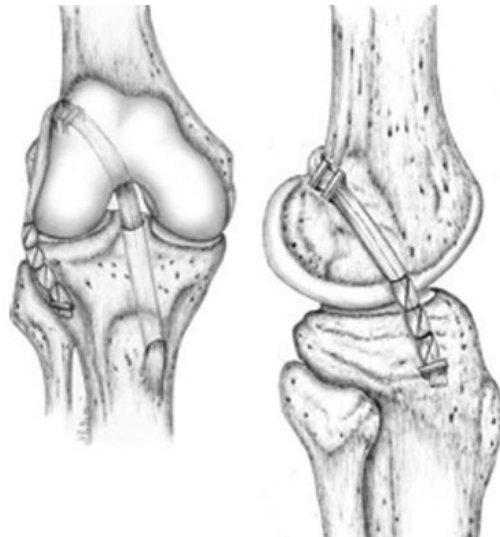


- b. **Sustitución Lateral de Macintosh:** Técnica similar a la anterior, pero fijando la plastia en epicóndilo lateral, pasándola por debajo del LCL, hasta fijarla en la inserción distal del Tabique Intermuscular.
- c. **Técnica de Losee:** Igualmente se utiliza como plastia una banda de C.I. pero se pasa a través de un túnel femoral, atravesando el tendón del Gastrocnemio Lateral y la Cápsula Posterolateral, hasta fijarse en el LCL.
- d. **Técnica de Ellison:** Se extrae un fragmento óseo de 1.5 cms de la inserción de la C.I. en el Tubérculo de Gerdy, unido a una banda del mismo espesor de la C.I. Se pasa por debajo del LCL, y se reinserta la pastilla ósea, más anterior al tubérculo de Gerdy.
- e. **Técnica de Arnold-Coker:** Una plastia de C.I., se fija proximalmente en el epicóndilo lateral, se pasa por debajo del LCL y realizando un bucle de vuelta sobre el tubérculo de Gerdy, para finalmente suturarse al LCL.
- f. **Técnica de Andrews:** La banda de la C.I. se pasa superficial al LCL, y se fija en 2 pequeños túneles óseos.

2. TÉCNICAS DE RECONSTRUCCIÓN COMBINADA INTRA Y EXTRAARTICULAR:

Estas técnicas precisan de injertos muy largos, proporcionando menos cantidad de tejido para la porción intraarticular de la reconstrucción ligamentaria.

- a. **Sustitución Lateral de Macintosh over-the-top:** La plastia de C.I. se pasa desde el LCL hasta la inserción condilar del tabique intermuscular, y a través de un túnel subperióstico del punto over-the-top llega hasta la articulación de la rodilla, para posteriormente a través de un túnel tibial, llegar de vuelta al Tubérculo de Gerdy.
- b. **Técnica de Lerat:** La plastia corresponde a hueso-tendón-hueso de Tendón Rotuliano, con remanente extra de 12 cms de tendón Cuadricipital. Se reconstruye el LCA mediante técnica HTH, y con el remante de tendón Cuadricipital, pasándolo por debajo del LCL y a través de un túnel en el Tubérculo de Gerdy, se reconstruye el LAL.
- c. **Técnica de Zarins y Rowe:** Se utiliza C.I. y tendón de Semitendinoso (ST) para crear una doble intraarticular y doble extraarticular reconstrucción ligamentaria.
- d. **Técnica de Marcacci:** Utilizando ambos tendones Isquiritibiales: ST y Recto Interno (R.I.), se suturan uno a otro. Se crea un túnel tibial y otro femoral en el punto over-the top, a través de los cuales se reconstruye el LCA, y el remanente tendinoso se pasa por debajo de la C.I. y superficial al LCL, hasta fijarse en el Tubérculo de Gerdy.

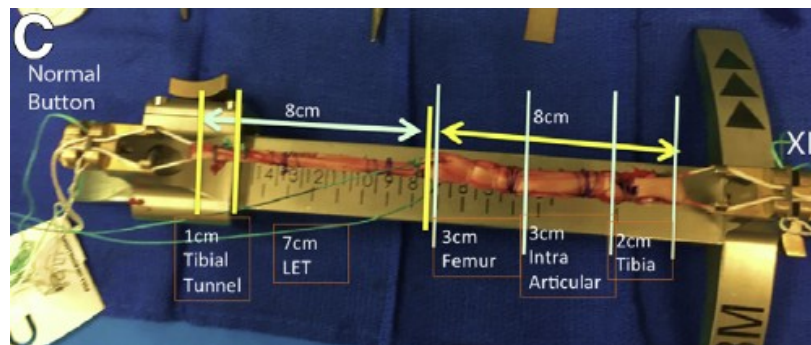


- e. **Técnica de Neyret:** Se utiliza injerto HTH de tendón rotuliano para la reconstrucción intraarticular, y R.I. para la extraarticular.

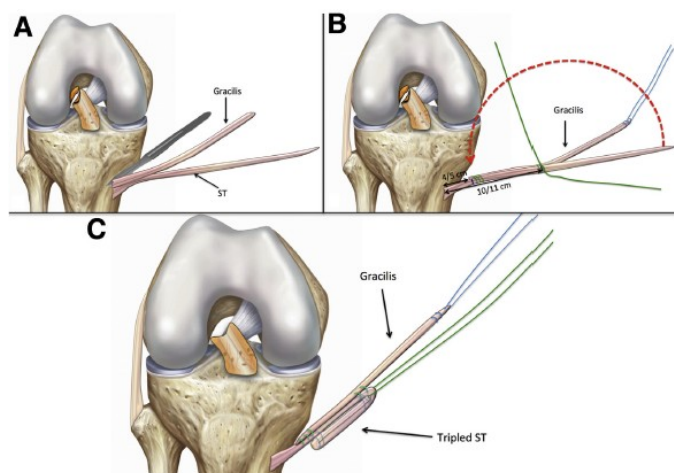
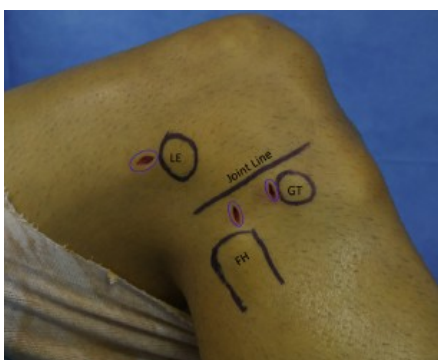
3. TÉCNICAS DE RECONSTRUCCIÓN ANATÓMICA DEL LAL:

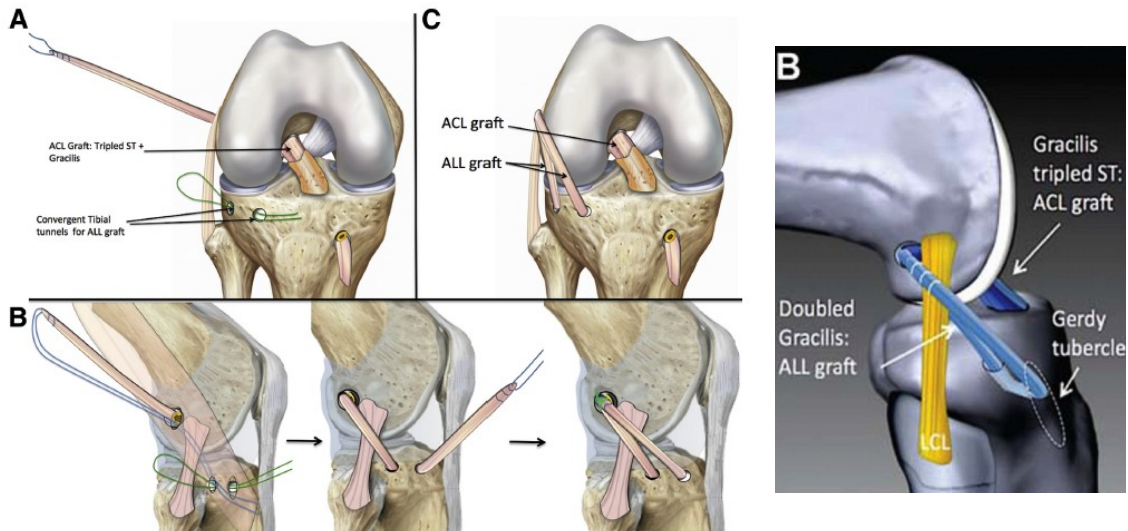
Estos procedimientos tienen el inconveniente de que requieren de materiales adicionales para fijar los injertos en los puntos anatómicos femorales y tibiales. Aunque debido a que son técnicas descritas recientemente (desde 2015), no se

dispone de estudios que comparen sus resultados a largo plazo, ni incluso comparándolas con las técnicas más antiguas. Igualmente precisan de injertos de gran longitud, de tal forma ¹⁸:

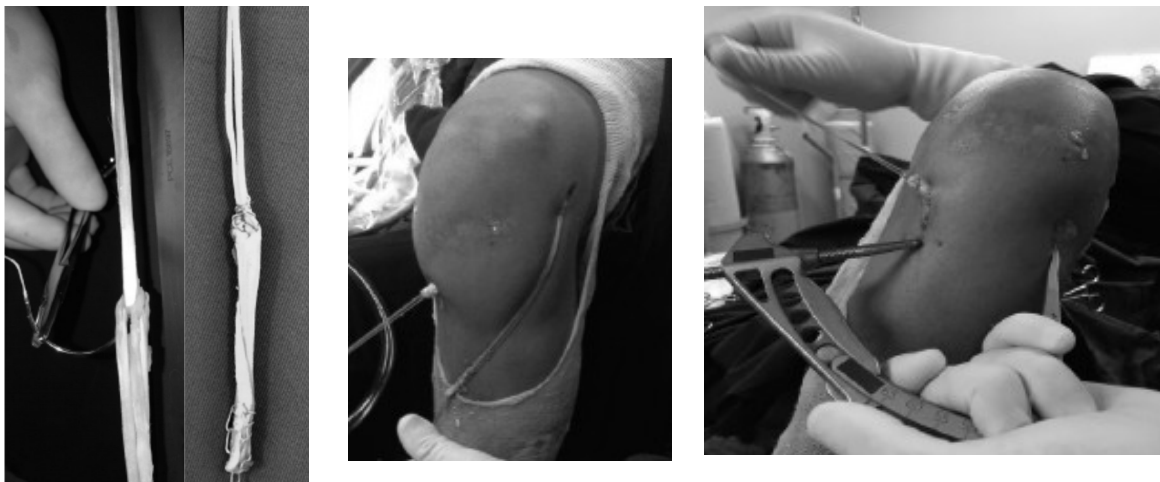


- Técnica de Smith:** Utiliza el tendón ST para la reconstrucción del LCA, y el R.I. anclado con tornillos roscados de 5.5 mm, en 2 túneles de 4.5 x 25 mm en los puntos anatómicos femoral y tibial, pasado por debajo de la cintila Iliotibial.
- Técnica de Helito:** Se utiliza en ST como triple injerto para la reconstrucción del LCA, y el R.I. como plastia única simple, de tal forma que se fija en los puntos femoral y tibial de inserción del LAL mediante arpones metálicos.
- Técnica de Sonnerly-Cottet ¹³:** Al igual que en el caso anterior, se utiliza un triple injerto de ST para la reconstrucción del LCA, comenzando el túnel femoral en el mismo punto isométrico de inserción femoral del LAL. De tal forma, que tras reconstruir el LCA, se pasa el remanente de R.I. por debajo de la C.I. y superficial al LCL, atravesando un túnel creado en el punto isométrico de inserción del LAL en la Tibia, y volver formando un bucle hacia la inserción femoral. La plastia de LAL se fija mediante tornillos interferenciales, con la rodilla en extensión y rotación tibial neutra.





Existen variantes de esta técnica, como la propuesta por **de Castro Ferreira et al**¹⁵, donde un triple injerto de ST reconstruye el LCA en un túnel femoral desde la inserción anatómica del LCA hasta el punto isométrico femoral del LAL, y el injerto de R.I. remanente se pasa a través de un 2º túnel tibial realizado con la misma guía del LCA abierta 65º, desde el punto medio entre el Tubérculo de Gerdy y la cabeza de Peroné, hasta 2 cms más distal al túnel tibial correspondiente al LCA. Ambas plastias se fijan con tornillos interferenciales:



PROTOCOLO REHABILITADOR POSTOPERATORIO:

Actualmente se considera que la Rehabilitación postoperatoria, debe seguir protocolos similares a los convencionales que se realizan tras la reconstrucción del LCA.

1º-2º semana

- **Control de signos inflamatorios.**

	<ul style="list-style-type: none"> • Carga asistida con muletas según tolerancia. • Hasta 90º de Flexión y Extensión, activa y pasiva. • Estiramiento de Isquiotibiales e isométricos de cuádriceps.
3ª-6ª semana	<ul style="list-style-type: none"> • Marcha normal sin muletas. • Rango de movilidad activo completo. • Ejercicios isométricos de cadena cerrada. • Bici estática.
7ª-12ª semana	<ul style="list-style-type: none"> • Restauración de control neuromuscular. • Incrementar ejercicios de fuerza. • Ejercicios isométricos de cadena cerrada. • Sentadillas y zancadas (lunges) con ambas piernas. Escaleras.
3º-5º mes	<ul style="list-style-type: none"> • Carrera. • Salto y cambio de dirección. Programa completo de fuerza. • No ejercicios de pivotaje.
5º-6º mes	<ul style="list-style-type: none"> • Ejercicios de agilidad, simulación de actividad deportiva. • Estabilidad dinámica articular.
Más de 6º mes	<ul style="list-style-type: none"> • Entrenamiento deportivo específico y “return to play”.

CONCLUSIONES:

Sabemos que tras la reconstrucción del LCA, algunos casos fracasan debido al insuficiente control rotacional de la tibia. Así, en pacientes con excesiva inestabilidad después de la reparación de lesiones de LCA o en casos de relesiones de LCA, se debe considerar la reconstrucción o tenodesis del LAL.

Aunque debemos de tener siempre en mente, que ningún estudio ha demostrado que la reconstrucción del LAL reduzca la tasa de relesión de LCA tras su reconstrucción, ni tampoco la función ni estabilidad articular subjetiva.

Son precisas diferentes áreas de investigación futura en diferentes campos: estudios anatómicos que clarifiquen la anatomía de la cápsula anterolateral y estandarice su nomenclatura; estudios biomecánicos que evalúen el rol exacto de las estructuras de la cápsula anterolateral en casos de deficiencia de LCA; estudios de los resultados que proporcionan las nuevas técnicas de reparación de LAL; ensayos clínicos randomizados que comparen las diferentes técnicas de plastias extraarticulares en dichos grupos de pacientes que pueden ser más candidatos a beneficiarse de estos procedimientos.

PROYECTO DE INVESTIGACIÓN: Cómo y cuándo se debe realizar un tiempo extrarticular en la ligamentoplastia del LCA; actualización y revisión bibliográfica.

INVESTIGADORES: Dr. Gustavo Gutiérrez Castanedo. Dr. Antonio Maestro Fernández.

OBJETIVO:

El Objetivo Principal de este estudio es evaluar los beneficios objetivos y subjetivos de la reconstrucción conjunta de Ligamento Cruzado Anterior (LCA) y Ligamento Anterolateral (LAL) de rodilla, en jugadores de fútbol profesional que sufren una lesión aguda primaria de LCA.

Los Objetivos Secundarios serán definir la tasa de complicaciones que pueda tener esta reconstrucción ligamentosa conjunta, y precisar si disminuye la tasa de relesión de LCA en pacientes intervenidos con dicha reconstrucción combinada.

HIPÓTESIS:

La Hipótesis Nula que se plantea es que la reconstrucción conjunta de LCA + LAL, proporciona una mayor estabilidad articular en deportes de pivotaje como es el fútbol.

Las Hipótesis Alternativas son que las técnicas de reconstrucción combinada van a ayudar a recuperar el nivel de actividad deportiva previo y disminuir el riesgo de rerotura de LCA.

SUJETOS O POBLACIÓN:

Se plantea un ensayo clínico randomizado prospectivo, donde se incluirán 100 pacientes jugadores de fútbol profesional, de 18 a 30 años de edad, y que presentan una lesión aguda primaria de Ligamento Cruzado Anterior.

CRITERIOS DE INCLUSIÓN / EXCLUSIÓN:

Dentro de los CRITERIOS DE INCLUSIÓN se encuentran, que sean pacientes varones, que sufran su primera lesión sobre el LCA, en el estudio radiográfico preoperatorio no tengan lesiones óseas sugestivas de Fractura de Segond, ni tenga una inestabilidad rotacional grave en la exploración del pivot-shift. Diagnóstico confirmado mediante Rx y R.M.N. previa a la intervención quirúrgica.

CRITERIOS DE EXCLUSIÓN: Que no cumplan alguno de los criterios anteriores, presenten Fractura de Segond asociada o edema objetivado por RMN en la región tibial asociada. Igualmente no se incluirán en el estudio aquellos pacientes que sufran lesiones asociadas de estructuras estabilizadoras rotacionales, como el menisco lateral o la cintilla iliotibial.

MATERIAL Y MÉTODOS:

Se aplicará una asignación aleatoria simple, de forma que 50 pacientes que pertenecerán al grupo control, serán intervenidos mediante reparación aislada de LCA (*Grupo A*); y los otros 50 pacientes lo serán mediante reparación LCA + LAL (*Grupo B*).

Los pacientes serán intervenidos por el mismo equipo quirúrgico, mediante las mismas técnicas de reconstrucción de LCA elegidas (anatómica, simple o doble fascículo, isquiotibiales o HTH...). Tras la intervención quirúrgica, todos seguirán el mismo protocolo rehabilitador, realizando revisiones periódicas de forma mensual hasta alcanzar el 6º mes postoperatorio, y posteriormente de forma anual hasta el 3º año.

RESULTADOS:

Se realizará un seguimiento mínimo de 3 años a cada paciente. El análisis de resultados se realizará mediante un estudio estadístico, mediante los test estadísticos oportunos, considerándose un valor de $p < 0.05$ como límite de significación estadística.

Todos los pacientes tendrán un estudio tanto pre como postoperatorio, donde se evaluará la inestabilidad rotacional mediante la maniobra de pivot-shift, se medirá la laxitud articular mediante el artromotor KT-1000, se completará la escala International Knee Documentation Committee "IKDC", y el propio paciente rellenará una encuesta subjetiva ("Lysholm") sobre sus sensaciones o limitaciones a la hora de retomar su actividad deportiva. Se registrarán

igualmente aquellas complicaciones quirúrgicas que puedan surgir durante el intra o postoperatorio: infecciones, artrofibrosis, roturas de LCA,..., como el tiempo transcurrido hasta retomar la actividad deportiva previa.

LIMITACIONES DEL ESTUDIO:

La subjetividad de la medición en la maniobra de pivot-shift, junto a la propia limitación con la que pueda contrarrestar el propio paciente.

Además posibilidad de sesgo de evolución histórica (riesgo de pérdida de pacientes).

BIBLIOGRAFÍA:

1. Wascher DC, Lording TD, Neyret P. Extra-articular procedures for the ACL-deficient knee: a state of the art review. JISAKOS 2016;0:1–9. doi:10.1136/jisakos-2016-000053.
2. Lording T. Secondary Restraints to Internal Rotation: The Roles of the Anterolateral Ligament, Iliotibial Band, and Lateral Meniscus. JISAKOS 2017;0:21–23.
3. Nouredin Zein AM et al. Combined anatomic reconstruction of the anterior cruciate and anterolateral ligaments using hamstring graft through a single femoral tunnel and with a single femoral fixation. Arthrosc Tech 2017; 3(6): 567-577.
4. Rossi MJ. Ultrasound barely beats magnetic resonance imaging in knee anterolateral ligament evaluation... but does this change the treatment of the anterior cruciate ligament-deficient knee?. Arthroscopy 2017; 7(33):1391-1392.
5. Almeida Fardin PB et al. Study of the anterolateral ligament of the knee in formalin-embedded cadavers. Acta Ortop Bras 2017;25(2):89-92.
6. Shah R et al. Does additional reconstruction of the anterolateral ligament during a primary anterior cruciate ligament reconstruction affect tibial rotational laxity – A case series. Ann Med Surg 2017; 19:7-18.
7. Smith PA et al. Minimally invasive anterolateral ligament reconstruction of the knee. Arthrosc Tech 2016; 6 (5): 1449-1455.

8. Stuyts B et al. A New Reconstructive Technique of the Anterolateral Ligament with Iliotibial Band-Strip. *The Open Orthop J* 2017;11:321-326.
9. Fähran S et al. Solving the Mystery of the Antero Lateral Ligament. *J Clin Diagn Res* 2017;11(3):01-04.
10. Levy BA et al. The anterolateral ligament – what we know, what we do not know, and how this article helps. *Arthroscopy* 2017; 5 (33): 1026-1027.
11. Sonnery-Cottet B et al. Do we need to look for isometry in anterolateral ligament reconstruction?. *Arthroscopy* 2017; 5 (33): 1024-1025.
12. Sonnery-Cottet B et al. Anterolateral Ligament Expert Group consensus paper on the management of internal rotation and instability of the anterior cruciate ligament - deficient knee. *J Orthop Traumatol* 2017;18:91-106.
13. Sonnery-Cottet B et al. Combined Anterior Cruciate Ligament and Anterolateral Ligament reconstruction. *Arthroscopy* 2017; 6:1253-1259.
14. Waguih AM et al. Percutaneous reconstruction of the anterolateral Ligament of the knee with a polyester tape. *Arthrosc Tech* 2016;4(5):691-697.
15. De Castro Ferreira M et al. Reconstruction of anterior cruciate ligament and anterolateral ligament using interlinked hamstrings – technical note. *Rev Bras Ortop* 2016; 51(4):466-470.
16. Lutz C et al. Combined Anterior and Anterolateral Stabilization of the Knee with the Iliotibial band. *Arthrosc Tech* 2016;2(5):251-256.
17. Mohamed Nour Eldin A. Step-by-step arthroscopic assesment of the anterolateral ligament of the knee using anatomic landmarks. *Arthrosc Tech* 2015;6(4):825-831.
18. Boutsiadis A et al. Minimally invasive combined anterior and anterolateral stabilization of the knee using hamstring tendons and ajustable-loop suspensory fixation device: surgical technique. *Arthrosc Tech* 2017; 2(6):419-425.
19. Malheiros Luzo MV et al. Anterior Cruciate Ligament – updating article. *Rev Bras Ortop* 2016;51(4):385-395.
20. Kernkamp WA et al. Anterolateral extra-articular soft tissue reconstruction in anterolateral rotatory instability of the knee. *Arthrosc Tech* 2015;6(4):863-867.
21. Dodds AL, Gupte CM, Neyret P, et al. Extra-articular techniques in anterior cruciate ligament reconstruction: a literature review. *J Bone Joint Surg Br* 2011;93B:1440–8.
22. Trojani C, Beaufils P, Burdin G, et al. Revision ACL reconstruction: influence of a lateral tenodesis. *Knee Surg Sports Traumatol Arthrosc* 2012;20:1565–70.
23. Rezende FC, De Moraes VY, Martimbianco AL, et al. Does combined intra- and extraarticular ACL reconstruction improve function and stability? A meta-analysis. *Clin Orthop Relat Res* 2015;473:2609–18.
24. Hewison CE, Tran MN, Kaniki N, et al. Lateral extra-articular tenodesis reduces rotational laxity when combined with anterior cruciate ligament reconstruction: a systematic review of the literature. *Arthroscopy* 2015;31:2022–34.
25. Thauinat M et al. Reoperation Rates After Combined Anterior Cruciate Ligament and Anterolateral Ligament Reconstruction: A Series of 548 Patients From the SANTI Study

- Group With a Minimum Follow-up of 2 Years. *Am J Sports Med.* 2017 Jun 1:363546517708982.
26. Sonnery-Cottet B et al. Clinical outcomes of extra-articular tenodesis/anterolateral reconstruction in the ACL injured knee. *Knee Surg Sports Traumatol Arthrosc.* 2017 Jun 12. doi: 10.1007/s00167-017-4596-5.
 27. Lording T et al. Rotational Laxity Control by the Anterolateral Ligament and the Lateral Meniscus Is Dependent on Knee Flexion Angle: A Cadaveric Biomechanical Study. *Clin Orthop Relat Res.* 2017 May 23. doi: 10.1007/s11999-017-5364-z.
 28. Claes S et al. Anatomy of the anterolateral ligament of the knee. *J Anat* 2013;223:321-328.
 29. Kraeutler MJ et al. Current Concepts of the Anterolateral Ligament of the Knee: Anatomy, Biomechanics, and Reconstruction. *Am J Sports Med* 2017. Doi:363546517701920.
 30. Hardy A et al. Combined reconstruction of the anterior cruciate ligament associated with anterolateral tenodesis effectively controls the acceleration of the tibia during the pivot shift. *Knee Surg Sports Traumatol Arthrosc.* 2017 Apr;25(4):1117-1124. doi: 10.1007/s00167-017-4515-9.
 31. Ibrahim SA et al. Anatomic Reconstruction of the Anterior Cruciate Ligament of the Knee With or Without Reconstruction of the Anterolateral Ligament: A Randomized Clinical Trial. *Am J Sports Med.* 2017 Jun;45(7):1558-1566. doi: 10.1177/0363546517691517.
 32. Bonanzinga T et al. Kinematics of ACL and anterolateral ligament. Part II: anterolateral and anterior cruciate ligament reconstruction. *Knee Surg Sports Traumatol Arthrosc.* 2017 Apr;25(4):1062-1067. doi: 10.1007/s00167-017-4496-8.
 33. Drews BH et al. Function and strain of the anterolateral ligament part I: biomechanical analysis. *Knee Surg Sports Traumatol Arthrosc.* 2017 Apr;25(4):1132-1139. doi: 10.1007/s00167-017-4472-3.
 34. Sonnery-Cottet B et al. Anterolateral Ligament Reconstruction Is Associated With Significantly Reduced ACL Graft Rupture Rates at a Minimum Follow-up of 2 Years: A Prospective Comparative Study of 502 Patients From the SANTI Study Group. *Am J Sports Med.* 2017 Jun;45(7):1547-1557. doi: 10.1177/0363546516686057.
 35. Stentz-Olesen K et al. Reconstructing the anterolateral ligament does not decrease rotational knee laxity in ACL-reconstructed knees. *Knee Surg Sports Traumatol Arthrosc.* 2017 Apr;25(4):1125-1131. doi: 10.1007/s00167-017-4500-3.
 36. Noyes FR et al. Rotational Knee Instability in ACL-Deficient Knees: Role of the Anterolateral Ligament and Iliotibial Band as Defined by Tibiofemoral Compartment Translations and Rotations. *J Bone Joint Surg Am.* 2017 Feb 15;99(4):305-314. doi: 10.2106/JBJS.16.00199.
 37. Ferretti A et al. Combined intraarticular and extraarticular reconstruction in anterior cruciate ligament deficient knee: 25 years later. *Arthroscopy* 2016;32:2039-2047.