



TÍTULO

INFORME DE CASO CLÍNICO LESIÓN DEL NERVIIO MEDIANO. IMPORTANCIA DEL DIAGNÓSTICO TEMPRANO EN EL IMPACTO FUNCIONAL EN HERIDAS DE MANO

AUTORA

Rosa Alejandra Quiroga

Tutora	Esta edición electrónica ha sido realizada en 2023
Instituciones	Dra. D ^a . Raquel Cantero Téllez Universidad Internacional de Andalucía
Curso	<i>Diploma de Especialización en Terapia de la mano basada en la evidencia y el razonamiento clínico (2021-2022)</i>
©	Rosa Alejandra Quiroga
©	De esta edición: Universidad Internacional de Andalucía
Fecha documento	2022



**Atribución-NoComercial-SinDerivadas
4.0 Internacional (CC BY-NC-ND 4.0)**

Para más información:

<https://creativecommons.org/licenses/by-nc-nd/4.0/deed.es>

<https://creativecommons.org/licenses/by-nc-nd/4.0/deed.en>

**INFORME DE CASO CLINICO:
LESIÓN DEL NERVIIO MEDIANO
IMPORTANCIA DEL DIAGNOSTICO
TEMPRANO EN EL IMPACTO
FUNCIONAL EN HERIDAS DE MANO**

Curso:

**Diploma de Especiación en Terapia de
la Mano basada en la evidencia y el
razonamiento clínico.
EDICIÓN (2021-22)**



Alumno:

LIC. ROSA ALEJANDRA QUIROGA

Tutor:

DRA. RAQUEL CANTERO TELLEZ

Resumen:

Las heridas cortantes profundas en la mano pueden lesionar un nervio periférico o una rama de ellos.

Estas lesiones pueden ser parciales o completas pero siempre presentaran signos y síntomas observables en la clínica del paciente.

A modo de ejemplo, con la presentación de un caso clínico atendido en mi consultorio intenta dejar manifiesto que la evaluación clínica y la valoración funcional son fundamentales para el registro de datos de relevancia que nos permiten llegar precozmente a un diagnóstico y evitar secuelas o daños irreparables a nivel sensitivo y motor.

Sin necesidad de estudios de alta complejidad, una evaluación kinesica donde se observan alteraciones sensitivas, cambios tróficos en la piel, temperatura alterada, sudoración, cambios en las uñas, déficit motor en dedos y muñeca nos orienta clínicamente hacia una lesión de nervio periférico.

Conclusión: Las lesiones de nervio mediano, no solo afectan la funcionalidad de la mano en actividades laborales o de vida diaria; sino que cambian por completo la calidad de vida de la persona que las padece.

Palabras claves: Nervio Periférico - Nervio Mediano - Valoración - Rehabilitación - Tratamiento –

Introducción:

Las lesiones traumáticas de los nervios periféricos constituyen una de las principales causas de discapacidad laboral en las personas de edad productiva. Los mecanismos de lesión están estrechamente relacionados con los instrumentos de trabajo, medios de transporte, el incremento de los índices de violencia y la disposición anatómica de los nervios en los planos superficiales, que los hace vulnerables a estos agentes externos.(1,5). La importancia de conocer la anatomía y fisiología de un nervio es fundamental para su tratamiento, como también reconocer la clasificación de Sunderland (1,2,4) que clasifica en 5 estadios las lesiones de los nervios periféricos y con ello reconocer el pronóstico de la recuperación funcional. Los déficits asociados al nervio mediano dependerán del sitio de la lesión. Si la lesión es a nivel de la muñeca los músculos afectados serán: Oponente del pulgar (OP), Abductor corto del pulgar (APB), haz superficial del Flexor corto del pulgar (FPB), primer y segundo Lumbrical. Funcionalmente se pierden las posibilidades de hacer presión por falta de oposición del pulgar. La pérdida sensorial afectará la cara volar del pulgar, índice, medio y borde radial del anular y en la cara dorsal encontraremos alteraciones sensitivas en las falanges distales del pulgar, índice, medio y borde radial del anular con alguna variación. (2,4). Si la lesión del nervio mediano fuera a nivel del codo o más alta, estarían lesionados los músculos nombrados y los siguientes: Pronador redondo (PT), Palmar mayor (FCR), siendo imposible la pronación del

antebrazo y la flexión radial de la muñeca. El Flexor superficial de los dedos (FDS), Flexor profundo de los dedos (FDP) del dedo índice y medio, Palmar menor (PL), Flexor largo del pulgar (FPL). (2,4) Figura 1: Recorrido del nervio mediano e inervación cutánea.

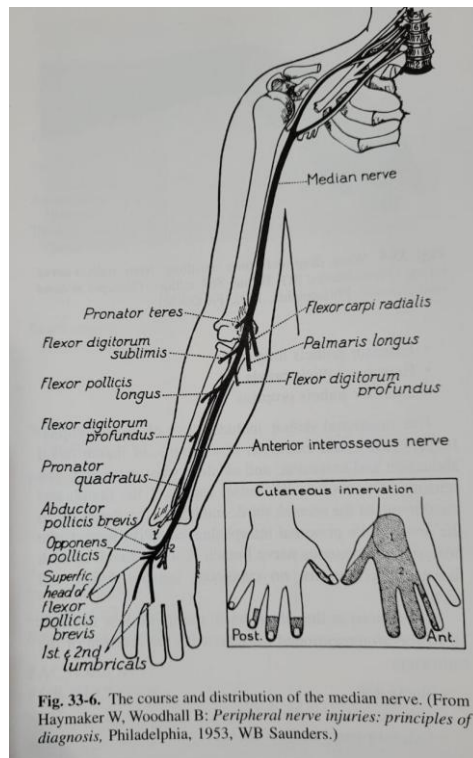


Imagen N°1: Curso y distribución del Nervio Mediano.

A continuación se comparten hallazgos clínicos correspondientes a lesión de nervio mediano.

Caso clínico:

Paciente de sexo masculino de 30 años de edad, sin antecedentes de enfermedades previas, empleado Municipal de una pequeña localidad.

Fecha de la lesión 8 de julio de 2021

Mecanismo de la lesión: herida cortante con vidrios en región anterior de muñeca Izquierda,

descripción del traumatismo: impacta su mano contra un vidrio al intentar evitar que se golpee una ventana de su vivienda en La Majada, una localidad de la provincia de Catamarca dentro del Sistema de las Sierras de Ancasti a 1043m.s.n.m.

-Atención primaria: Al ver su herida sangrante en la zona anterior de la muñeca se envuelve con una toalla y recurre a un centro de atención primaria, donde realizan limpieza y torniquete. Debe ser trasladado 50km a un Mini Hospital donde realizan sutura primaria incompleta, lo dejan en observación y solicitan Ecografía.

-Día 2: post traumatismo el paciente viaja 123km a la Capital de la Provincia para hacer consulta médica y estudios complementarios.

Lo asisten en una Clínica Privada, los estudios muestran gran edema en mano y antebrazo.

Realizan Toilette en quirófano Y sutura completa de la herida. Se indica antibiótico más aines .Reposo 15 días.

Según refiere el paciente al 4 día empieza a sentir molestias: dolores en todo miembro superior, hormigueos y adormecimiento en la mano (Parestesias).

- Día 20: consulta médica, el paciente continua con edema, dolor, impotencia funcional y retracción cicatrizal, por lo que es derivado a interconsulta con kinesiología especializada en mano

EVALUACION KINESICA

FECHA: 2 de Agosto del 2021.

Se evalúa en forma bilateral y comparativa haciendo registro fotográfico y videos de observación.

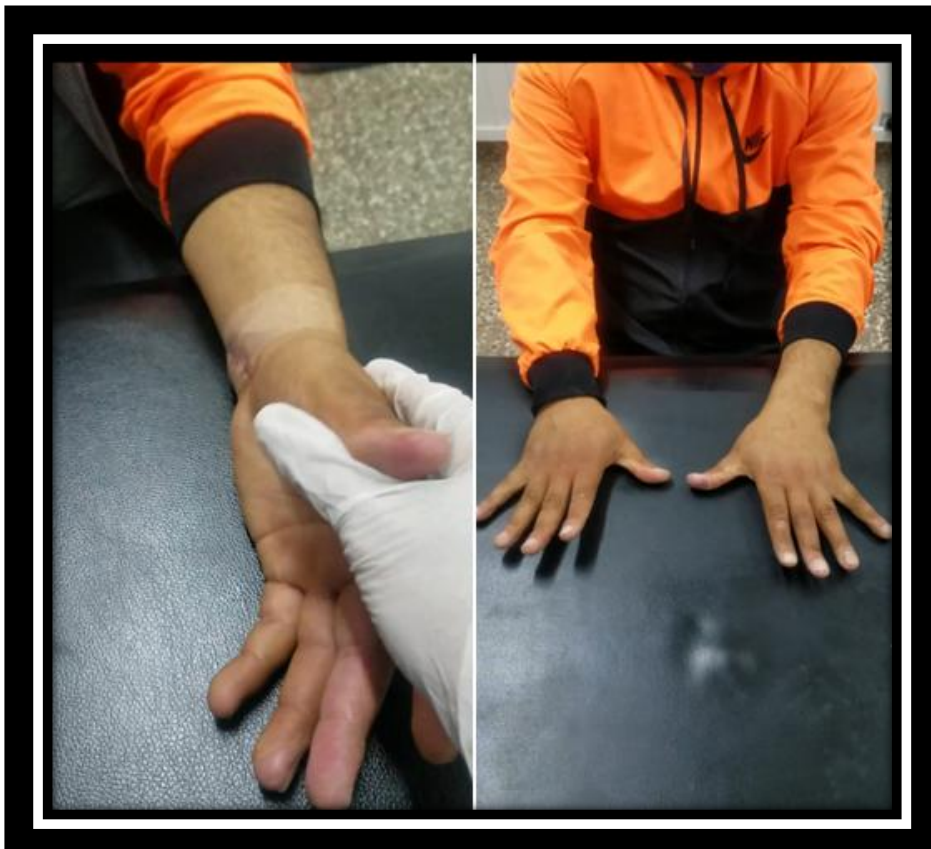

Imagen N°2: Observación bilateral, comparativa. Cambios tróficos en la piel.

Observación: Mano izquierda, Cicatriz de 3 cm, que se extiende transversalmente del pliegue palmar, central de la Muñeca al borde Cubital, adherida a los planos profundos de la piel.

Exploración táctil superficial: Se aplican diferentes estímulos, incluido Test de discriminación de dos puntas en la zona a explorar. El paciente presenta Anestesia en 1,2, y 3 dedos, cara palmar de su mano izquierda en forma completa y en borde radial del 4º dedo. Con test de discriminación de dos puntos de Weber: no reconoce la diferencia.

Presenta cambios tróficos en la piel y descamación en zonas de dermatomas correspondientes al Nervio Mediano. (2,4,6)

Uñas en escamas, mas representada en el 2º dedo de la mano izquierda que se encuentra frio en comparación a los 4 restantes.

Prueba de Allen: Positivo, solo en su mano izquierda, aumentando los síntomas. (2,4,6)

Prueba de Tinel: Positivo, al percutir 2 a 3 cm por debajo del pliegue de la muñeca y a nivel distal de la cara palmar de antebrazo, cerca de la cicatriz.

Manifiesta aumentar síntomas, hormigueos y electricidad. (1,2,6)

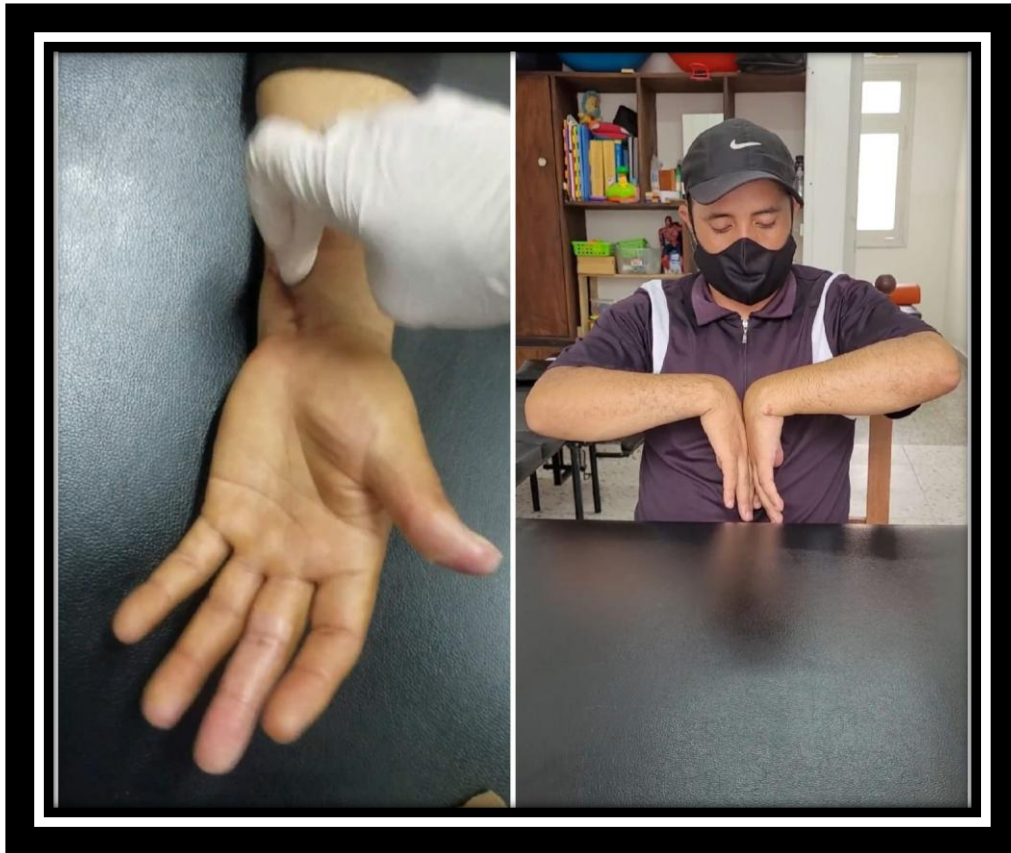


Imagen Nº3: Test de Tinel: Positivo - Test de Phalen: Positivo

Test de Phalen: Positivo, aumentando síntomas, parestesias, hormigueos, su mano se puso más fría en comparación a su mano derecha. (2,4,6)

Presenta déficit funcional al intentar cerrar su mano izquierda. Cuando intenta hacer puño, flexiona las articulaciones Interfalángicas Proximales 30° con goniómetro, pero muestran debilidad en las Interfalángicas Distales y es más marcada esa debilidad al querer flexionar las MTCF, 40° de flexión de los dedos largos.

El dedo Pulgar flexiona con debilidad a nivel de la articulación Metacarpo falángica, presenta atrofia muscular en la Región Tenar y debilidad marcada al intentar Oponer el Pulgar.

Músculos afectados: Oponente del Pulgar, Abductor y Flexor corto del Pulgar.

Evaluación de fuerza: No cuento con Dinamómetro para hacer objetiva la medición, pero la fuerza prensil era muy débil a nula en la evaluación.

El British Council propuso una puntuación M0 a M5 , adaptada a la actividad muscular de la mano para la evaluación de la Función Muscular , mostrando unM2: contracción parcial, que provoca también un movimiento parcial.

<u>Escala de valoración de la función motora según el Medical Research Council (0-5)</u>	
M0	No se palpa contracción muscular
M1	Se palpa contracción muscular, pero sin movimiento efectivo
M2	Presenta movimiento articular a favor de la gravedad
M3	Presenta movimiento articular contra de la gravedad, pero sin resistencia
M4	Presenta movimiento articular en contra de la gravedad y contra resistencia, pero la fuerza muscular está reducida
M5	Fuerza muscular normal contra resistencia completa

Imagen N°4: Escala de valoración

Como resultado de la evaluación kinesica realizada, se sugiere al médico solicitar electromiografía para confirmar la lesión del nervio mediano.

11 de agosto: control médico. Definición quirúrgica

El informe del Electromiograma confirma Lesión Parcial del Nervio Mediano.

Se programa cirugía el día 19 de ese mismo mes.

En quirófano: Se observa, el Nervio Mediano estaba parcialmente seccionado y una fibrosis de partes blandas significativa que comprimía una rama de la Arteria Radial por lo que se realiza Tenólisis en la zona de los tendones Flexores más sección completa el nervio mediano para realizar Neurorrafia.

Se equipa en quirófano con una Férula estática de Yeso antebraquiopalmar dorsal en flexión de Muñeca

Se indica inmovilización por 4 semanas.

Antibiótico y Analgésicos. (4)

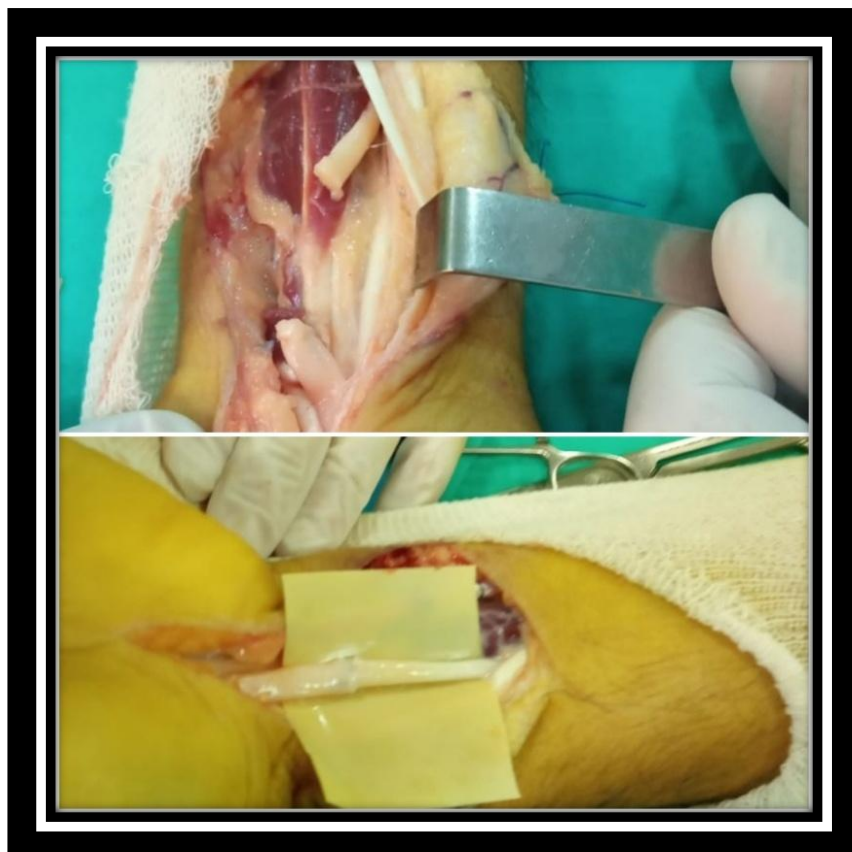


Imagen N°5: Reparación del Nervio Mediano

Intervención Terapéutica: Inicia rehabilitación el día 15 de Septiembre, a los 33 días post operatorio, ya que el paciente volvió a su Localidad donde reside. Sacaron la férula solo para hacer curaciones y sacar los puntos a los 15 de su cirugía.

Retiro férula de yeso y observo: Edema por inmovilización en mano y antebrazo.

Posición de flexión en muñeca, con dedos en extensión por férula postural, Cicatriz de 9cm en cara anterior de mano y antebrazo (zetaplastia) que abarca desde la zona 4 y 5 (IFSSH) . (2,3)

Alteración sensorial con percepción a la presión.

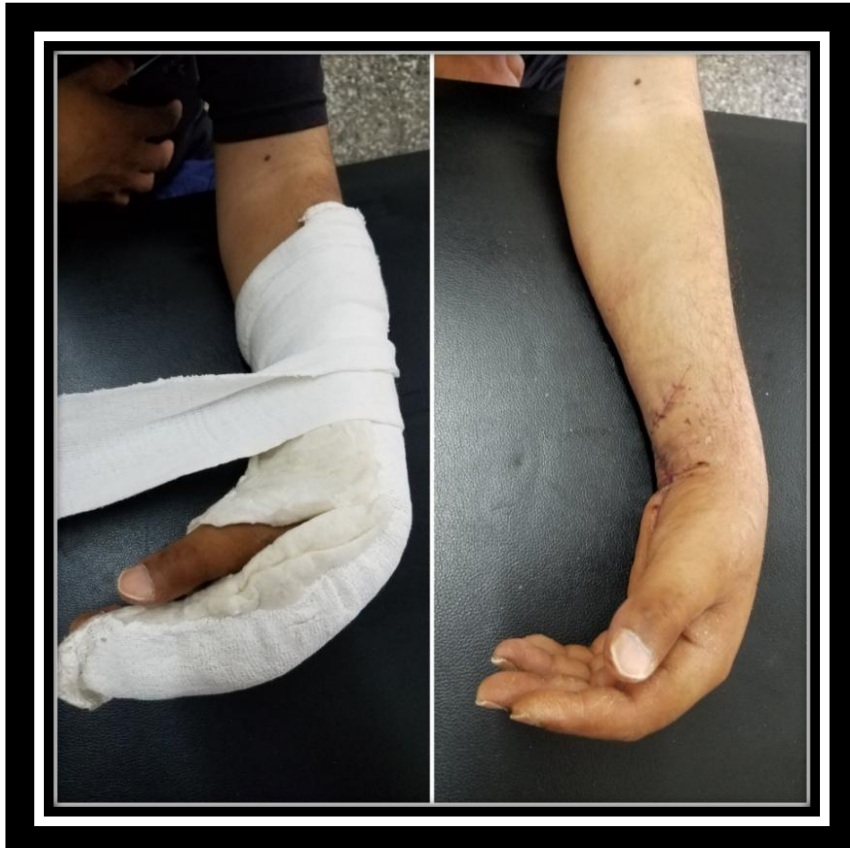

Imagen N°6: Férula posicional de yeso: Protege la sutura del nervio

Evaluación sensitiva, test de Discriminación de dos puntos: Percibe un punto en algunas zonas de exploración, siente la presión en los pulpejos de los dedos afectados.

La temperatura de la mano es uniforme.

Objetivos de tratamiento en Rehabilitación:

- ✓ Favorecer reabsorción del edema
- ✓ Reeducar la sensibilidad en territorio de n mediano
- ✓ Mejorar movilidad pasiva y activa
- ✓ Favorecer la remodelación cicatrizal.
- ✓ Optimizar destreza y funcionalidad en mano izquierda

ABORDAJE

-EDEMA: mediante baños de contraste de agua, 3 veces en la semana de 10 minutos cada sesión. Masaje suave de tipo Circulatorio aprovechando el tacto para mantener la estimulación propioceptiva, desde la punta de los dedos hacia proximal en muñeca y codo durante 5 minutos , 3 veces al día y Guante de venda Coban , para mantener el drenaje creando una presión uniforme en dedos , mano muñeca y antebrazo medial. 3 veces en la semana de inicio.

-SENSIBILIDAD: Entrenamiento Sensorial: Ejercicios con estímulos sensoriales superficiales, roce, deslizamiento y presión. Discriminación de texturas con ayuda de la visión inicialmente y en la 2 semana de tratamiento alternar los ejercicios con ojos cerrados. 45 minutos al día por 3 semanas.

-MOVILIDAD: Movilidad Activa asistida y Protectiva.

-MOVLIDAD GLOBAL DE MS: Actividad muscular en forma progresiva de dedos y mano. Movimientos de codo y hombro evitando el deslizamiento neural en esta primera etapa de rehabilitación.

-REPROGRAMACION DEL GESTO MOTOR: Preparar la mano para la prensión y cierre de la misma con puño completo trabajando los músculos intrínsecos de la mano para mejorar la flexión MTCTF y la flexión de los dedos poder llegar al agarre. Como también trabajar los músculos del Pulgar fortaleciendo progresivamente la región tenar con actividades manipulativas. 30 minutos en cada sesión. 15 minutos.

Movilización analítica asistida y los 15 minutos restantes movilización de acción de tareas.

-CICATRIZ: formación de cicatriz hipertrófica. Se incorpora el uso de presoterapia con planchas de gel de polímero y Tape neuromuscular en forma alterna. (2, 7) hidratación y movilización de cicatriz. Dejo la cinta los viernes para sacarla los lunes y continuar con gel de polímero.

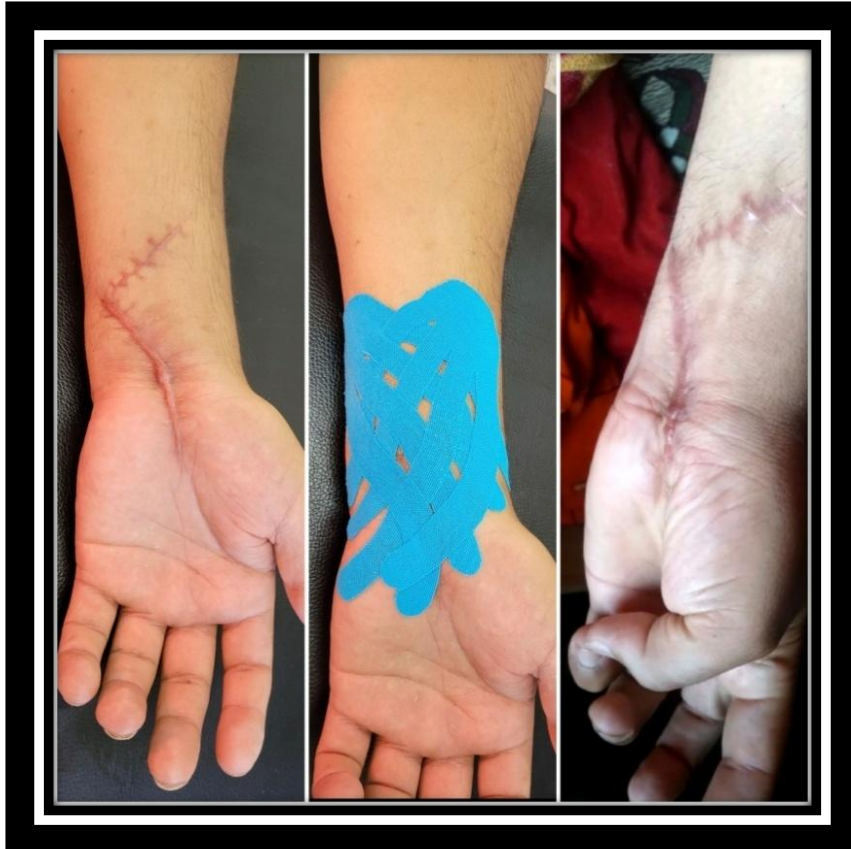

Imagen N°7: Cicatriz

REEVALUACION Y CONCLUSION DEL PROCESO DE REHABILITACION

El trabajo de Rehabilitación continúa en forma progresiva diariamente 1 hs, 5 días en la semana en consultorio y el paciente debe realizar una vez más por día los ejercicios aprendidos.

Prueba de Localización espacial o Topognosia: el paciente debe reconocer el punto el punto del cuerpo (la mano) estimulado o reconocer la figura dibujada en el pulpejo. Suelo usar figuras geométricas o números.

Prueba de recolección Picking up Test: Se cronometra el tiempo empleado en recolectar 12 objetos de tamaño y texturas diferentes de la mesa y ponerlos en una caja pequeña. Se realiza con ojos abiertos, puede ir

reconociendo los objetos a medida que los levanta y deposita. Puede hacer la prueba en forma alterna con la mano contralateral comparando los tiempos que lleva la prueba y terminar el desafío haciendo el test con los ojos cerrados. Esta prueba es muy completa ya que se puede valorar la función motora y la función sensitiva de este nervio mixto.

Estas últimas Pruebas de Evaluación y tratamiento muestran una buena evolución sensorial y funcional.

El paciente continuó tratamiento hasta fines de Noviembre porque necesitaba volver a su hogar.



Imagen N°8: Picking up Test

En este caso no hubo necesidad durante el tratamiento de rehabilitación, de confeccionar una férula posicional o funcional, pero suelen ser de vital

importancia en lesiones de Nervio Cubital y Mediano, (cuando la lesión es combinada) y Radial.

El paciente de referencia, volvió a trabajar en el mes de enero del 2022, sin sentir limitación alguna en la movilidad y fuerza de su mano. Esto lo relata el mismo. La Reeducción sensitiva debe comenzar en los primeros días siguientes a la reparación del nervio.

Los déficits sensitivos residuales se deben a una re inervación desordenada e incompleta, al tiempo transcurrido desde la lesión hasta la reparación del nervio y su desmielinización inicial

TABLA COMPARATIVA DE PRUEBA – MOBERG MOTORA Y SENSITIVA					
PACIENTE:		EDAD:		SEXO:	
Fecha de inicio 20/09/21		Mano	Tiempo	Mano	Tiempo
	Ojos abiertos	D	0:11	I	0:20
	Sin visión	D	0:31	I	1:20
Fecha 2 mese 30/11/21		Mano	Tiempo	Mano	Tiempo
	Con visión	D	0:10	I	0:17
	Sin visión	D	0:30	I	1:05

Prueba cronometrada: Mide el tiempo que tarda en recolectar 10 objetos de diferentes texturas y tamaño

Tabla Nº1: Comparativa de prueba Moberg Motora y Sensitiva

Conclusión

A partir de este caso clínico a modo de ejemplo y mi experiencia como rehabilitadora de mano considero que todas las heridas cortantes, lacerantes, punzantes, abiertas o cerradas, pueden lesionar de algún modo u otro la integridad de un nervio periférico.

Este tipo de lesión provoca signos y síntomas en la región o recorrido del nervio que este afectado.

Es de vital importancia para todo el equipo sanitario reconocer los síntomas principales y cuáles son las pruebas que determinan cada lesión.

El diagnóstico precoz y la derivación temprana a un equipo especializado de mano permite disminuir secuelas funcionales en pacientes que sufren traumatismos en mano.

Las secuelas funcionales que deja una lesión de nervio periférico ponen en minusvalía la integridad física, económica, social y psicológica de las personas que padecen un trauma y no llegan a ser diagnosticadas a tiempo.

Bibliografía

- 1) Lesiones de mano, Madrid España, Ladin Jarillo L, Thione A, Balaguer Cambra J, Lesiones de los nervios, 2019 [citado 20/12/2020].
Disponible en [https://lesionesdemano.com/nervios-perifericos/\[Links\]](https://lesionesdemano.com/nervios-perifericos/[Links])
- 2) Hunter, Mackin, Callahan, Rehabilitation of the Hand and Upper Extremity Fifth Edition Copyright 2002 by Mosby, Inc. EEUU
- 3) Ramos Vertiz, Tendones Flexores Editorial Atlanta Arg. Bs As 2008
- 4) Isel M, Merle M, Frutos M.L. Ortesis de la Mano y Muñeca: Protocolos de reeducación. Ediciones Journal, 2016, CABA, Argentina.
- 5) Hospital el cruce, humanizado, alta complejidad en red, Buenos Aires Argentina, Dr. Kirchner C, Pereira E, Garbino E, Cocozzella L, Romano O, Balbuena S, Lesiones traumáticas de los nervios, 2018 [citado 20/12/2020].
Disponible en [https://repositorio.hospitalelcruce.org/xmlui/bitstream/handle/123456789/803/lesiones.pdq?sequence=1&isAllowed=y\[Links\]](https://repositorio.hospitalelcruce.org/xmlui/bitstream/handle/123456789/803/lesiones.pdq?sequence=1&isAllowed=y[Links])
- 6) Téllez R, Terapia de la mano basada en el razonamiento y la práctica clínica 2020 España.
- 7) Sijmonsma J, TNM Taping Neuro Muscular 2da edición Española Aneid Press 2007 Portugal.